



**HAL**  
open science

## Reconstruction 3D des structures anatomiques des membres inférieurs

François Chung, Jérôme Schmid, Olivier Clatz, Nadia Magnenat-Talmann,  
Hervé Delingette

► **To cite this version:**

François Chung, Jérôme Schmid, Olivier Clatz, Nadia Magnenat-Talmann, Hervé Delingette. Reconstruction 3D des structures anatomiques des membres inférieurs. ORASIS'09 - Congrès des jeunes chercheurs en vision par ordinateur, 2009, Trégastel, France, France. inria-00404638

**HAL Id: inria-00404638**

**<https://inria.hal.science/inria-00404638v1>**

Submitted on 16 Jul 2009

**HAL** is a multi-disciplinary open access archive for the deposit and dissemination of scientific research documents, whether they are published or not. The documents may come from teaching and research institutions in France or abroad, or from public or private research centers.

L'archive ouverte pluridisciplinaire **HAL**, est destinée au dépôt et à la diffusion de documents scientifiques de niveau recherche, publiés ou non, émanant des établissements d'enseignement et de recherche français ou étrangers, des laboratoires publics ou privés.

# Reconstruction 3D des structures anatomiques des membres inférieurs

## 3D reconstruction of the lower limb anatomical structures

François Chung<sup>1</sup> Jérôme Schmid<sup>2</sup> Olivier Clatz<sup>1</sup> Nadia Magnenat-Thalmann<sup>2</sup> Hervé Delingette<sup>1</sup>

<sup>1</sup> Asclepios Research Team, INRIA Sophia Antipolis  
B.P. 93, 2004 Route des Lucioles  
06902 Sophia Antipolis, FRANCE  
Email : francois.chung@inria.fr

<sup>2</sup> MIRALab, Université de Genève  
Battelle, bâtiment A, 7 Route de Drize  
1227 Carouge/Genève, SUISSE

### Résumé

*Dans cet article, nous nous intéressons à la modélisation des structures anatomiques des membres inférieurs telles que les os, les muscles et les tendons. La méthode proposée commence par une acquisition d'images IRM durant laquelle les membres inférieurs d'un sujet sont scannés. Des modèles 3D sont ensuite générés après une segmentation manuelle des structures anatomiques. Cependant, la surface des modèles générés n'est pas lisse. De plus, les modèles ne sont pas attachés alors qu'ils devraient l'être anatomiquement. Nous décrivons donc les différentes étapes pour contraindre les modèles à être corrects au niveau anatomique et nous discutons de leur validation. L'objectif de cette méthode est de pouvoir réutiliser ces modèles dans des méthodes de segmentation automatique.*

### Mots Clef

IRM, segmentation, modélisation 3D, membres inférieurs.

### Abstract

*In this article, we are interested in the modelling of the lower limb anatomical structures such as bones, muscles and tendons. The proposed method starts with an MRI acquisition during which the lower limb of a subject is scanned. 3D models are generated after a manual segmentation of the anatomical structures. However, the surface of the generated models appears not to be smooth. Furthermore, the models are not attached whereas they should be anatomically. We therefore describe the various steps to force the models to be anatomically correct and we discuss their validation. The aim of this method is to reuse these models in automatic segmentation methods.*

### Keywords

MRI, segmentation, 3D modelling, lower limb.

## 1 Introduction

Cet article décrit les différentes étapes d'une méthode de modélisation des membres inférieurs. Le but étant de modéliser de manière précise les différentes structures d'intérêt présentes telles que les os, les muscles et les tendons. Il existe plusieurs moyens de modéliser ces différentes structures. Parmi les plus importants, on peut citer les représentations volumiques, surfaciques et en segments (*stick-figure*). Historiquement, c'est la méthode des éléments finis qui a été utilisée en biomécanique pour représenter les os. Ceci en utilisant des éléments volumiques tels que des tétraèdres ou des hexaèdres [19, 5]. Cette méthode a également été utilisée pour représenter les muscles [14, 7]. Cependant, la méthode la plus intuitive pour représenter les structures anatomiques consiste à utiliser des surfaces. En effet, la partie interne n'est pas nécessaire dans le cadre de la modélisation. Pour les os, des surfaces paramétriques telles que les B-Splines [10] ont été utilisées, mais il est également possible d'utiliser des méthodes discrètes telles que les maillages triangulaires [2, 20]. Très populaires, ces derniers ont l'avantage d'être rapides en temps de calcul. Enfin, les représentations les plus simples restent les segments pour les os [16, 4] et les lignes d'action (*action lines*) pour les muscles [15, 23]. En biomécanique, les lignes d'action sont fortement utilisées car les muscles exercent leur force le long de leur axe principal. La simple abstraction 1D de leur forme se justifie aussi parce qu'ils possèdent une forme tubulaire. De plus, cette représentation simplifie grandement la complexité du système. Dans le cadre de notre modélisation, nous représentons les structures anatomiques par des maillages 2-simplex [9] générés après une segmentation manuelle.

Deux grandes raisons justifient l'usage d'une segmentation manuelle. Tout d'abord, elle sert de base à des méthodes automatiques en fournissant une connaissance a priori des modèles à segmenter. C'est-à-dire, par exemple, via des forces internes qui permettent de renforcer la cohérence de modèles déformables avec un a priori de forme [9, 12]. De plus, elle peut servir de matériel d'entraînement pour des méthodes statistiques telles que l'Analyse en Composantes Principales (ACP) [8, 24] ou des méthodes de classification comme les K-means [13] et les Fuzzy C-Means [6]. En général, plus d'un modèle est nécessaire pour produire des résultats satisfaisants. Deuxièmement, la segmentation manuelle validée par un expert fournit une vérité terrain. Des segmentations issues d'une méthode automatique peuvent ainsi être comparées avec celles obtenues manuellement. Dans notre cas, la segmentation manuelle a été effectuée par un expert médical, ce qui nous permet de la valider.

Dans cet article, nous présentons les différentes étapes de notre méthode de modélisation, les problèmes rencontrés ainsi que les solutions apportées. Dans un premier temps, il faut procéder à une acquisition de données (section 2). Les membres inférieurs du sujet sont scannés dans une machine IRM afin de produire des jeux de données. Ceux-ci consistent en une suite consécutive de coupes 2D prises de manière axiale. Pour chaque coupe, une segmentation manuelle des différents éléments anatomiques est réalisée (section 3). Nous nous sommes particulièrement intéressés aux os, aux muscles et aux tendons. Ensuite, pour générer des modèles 3D, l'algorithme des Marching Cubes [18] est utilisé. Cependant, le résultat tel quel n'est pas suffisant car la surface de ces modèles n'est pas lisse. Nous présentons donc une technique de lissage dans la section 4. Anatomiquement, les structures sont attachées les unes aux autres. Par exemple, les tendons attachent les muscles aux os. Dans la section 5, nous décrivons donc comment effectuer ces attachements au niveau de nos modèles. Nous verrons ensuite que, suite aux procédures d'attachement et de lissage, la surface des modèles anatomiques est modifiée. Toutes ces structures anatomiques étant collées les unes aux autres, surtout en ce qui concerne les muscles, des interpénétrations non-anatomiques apparaissent. Nous expliquons comment les corriger dans la section 6. En ce qui concerne les tendons, nous décrivons leur modélisation dans la section 7. Enfin, nous présentons les résultats de notre méthode dans la section 8, nous discutons de leur validation dans la section 9 puis nous concluons cet article par la section 10.

## 2 Acquisition de données

Dans le cadre de notre modélisation, nous avons choisi d'utiliser des images IRM car elles offrent un meilleur contraste que les images CT au niveau des tissus mous tels que les muscles et les tendons. Afin d'obtenir des images de qualité suffisante, un protocole d'acquisition doit tout

d'abord être établi. Il dépend des structures anatomiques à mettre en valeur dans l'image. Il est le résultat de longs essais avec les machines IRM. Généralement, ce travail se fait en collaboration avec les radiologues qui, par leur expertise, permettent de définir le meilleur protocole possible. Cependant, le protocole peut également être détaillé dans la littérature [11]. Ce protocole, que nous avons utilisé, a été établi afin de mettre en évidence de façon simultanée les tissus mous et osseux. Il est défini comme suit : Axial 2D T1 Turbo Spin Echo, TR = 578 ms, TE = 18 ms, FOV = 40 cm, FA = 90°, matrice = 512 x 512 et résolution = 0.78 x 0.78 mm.

Pour acquérir les membres inférieurs dans leur totalité, il est nécessaire d'effectuer plusieurs acquisitions. En effet, le champ de vision (*field of view*) des machines IRM ne permet généralement pas de le faire. Dans notre cas, deux sessions ont eu lieu. Au cours de chacune, trois acquisitions ont été effectuées. Chaque acquisition s'est basée sur le même protocole mais avec des épaisseurs de coupe variables. Par exemple, des coupes d'épaisseur plus grande ont été utilisées pour les longs os tels que le fémur et le tibia et ceci, afin d'accélérer le temps d'acquisition. Pour la première session, les épaisseurs de coupe suivantes ont été utilisées : hanche (2 mm), cuisse (10 mm) et genou (4 mm) ; pour la seconde session : genou (2 mm), jambe (10 mm) et pied (4 mm). L'ensemble des acquisitions d'une session ont été fusionnées en un seul volume (voir figure 1). Ensuite, les deux volumes correspondants aux deux sessions ont été recalés grâce à un chevauchement suffisant au niveau du genou. Après rognage et échantillonnage, deux jeux de données ont ainsi été créés avec les tailles et résolutions suivantes : 202 x 398 x 595 (0,78 x 0,78 x 2.46 mm) et 151 x 213 x 582 (0,68 x 0,68 x 2,5 mm). Toutes les acquisitions ont été effectuées à l'Hôpital Universitaire de Genève sur un appareil IRM Philips 1,5 T. Elles ont été acceptées par un comité médico-éthique. De même, le sujet scanné (femme, en bonne santé et âgée de 25 ans) a donné son consentement écrit.

## 3 Segmentation manuelle

La segmentation manuelle consiste à définir le contour des structures anatomiques, c'est-à-dire à tracer à la main le contour des différents os et muscles. En ce qui concerne les os, cela ne pose relativement pas de problèmes car ils possèdent une intensité particulière dans l'image. En effet, l'os spongieux, d'intensité claire, est entouré de l'os cortical, d'intensité foncée. La frontière entre les muscles et les os est donc bien définie. Par contre, le tissu musculaire possède une apparence homogène en terme d'intensité. Et comme les muscles des membres inférieurs sont collés les uns aux autres, il est difficile de les distinguer les uns des autres à l'oeil nu. Cette étape requiert donc une connaissance approfondie de l'anatomie humaine. C'est pour cela qu'elle a été effectuée par un expert médical (voir figure 2). Pour chaque structure d'intérêt, une image binaire est pro-

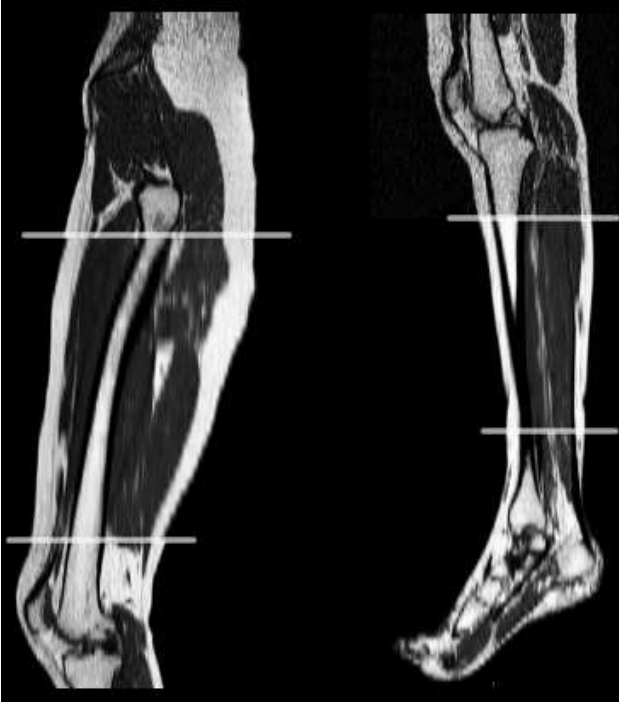

FIG. 1 – Aperçu des images IRM provenant de l’acquisition de données sur une vue sagittale. Pour chacune des deux sessions (image de gauche et de droite), les lignes blanches séparent les trois acquisitions après recalage.

duite et est ensuite traitée par l’algorithme des Marching Cubes [18] afin de générer un modèle 3D sous la forme d’un maillage 2-simplex [9].

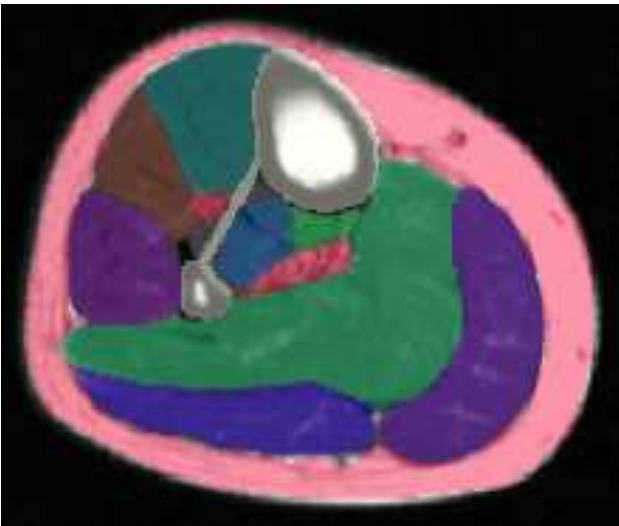


FIG. 2 – Segmentation manuelle des structures anatomiques en semi-transparence et sur un plan axial de l’image IRM. On y retrouve notamment la graisse en rouge (en-dessous de la peau), les os en blanc (tibia et fibula ainsi que la membrane interosseuse les reliant) et les différents muscles.

## 4 Lissage des modèles

Après extraction des modèles 3D, il apparaît que leur surface n’est pas lisse (voir haut de la figure 3), alors que cela devrait être le cas anatomiquement. Ceci s’explique d’abord par la faible résolution des images IRM, et en particulier à l’épaisseur de coupe qui peut être relativement grande pour certaines régions des membres inférieurs (notamment au niveau des longs os tels que le fémur et le tibia). Il faut aussi prendre en compte l’erreur présente lors d’une segmentation manuelle, qui reste une tâche subjective. C’est d’autant plus le cas pour les muscles des membres inférieurs, difficiles à discerner entre eux. Idéalement, la résolution devrait être la plus élevée possible afin de fournir des images d’un grand niveau de détail et d’éviter les sauts trop importants entre coupes consécutives. Ce n’est pas toujours possible pour diverses raisons telles que les limitations de la machine IRM ou les restrictions de temps d’acquisition. En outre, une résolution plus faible est préférable afin de réduire la quantité de mémoire utilisée, ce qui se traduit par des algorithmes plus rapides. Puisque les muscles sont anatomiquement lisses, l’objectif est donc de trouver une solution qui puisse les modéliser de la sorte.

La technique que nous avons utilisée consiste d’abord à affiner le maillage en ajoutant des sommets à intervalles réguliers. Ceci revient en fait à augmenter la résolution du maillage. Ensuite, des contraintes internes sont appliquées sur celui-ci. Plus précisément, nous avons appliqué des forces sur le maillage de telle sorte que sa rigidité soit la maximale. Pour cela, nous avons utilisé la continuité d’angle simplexe appelé contrainte  $C_2$  [9] qui est définie comme la moyenne des angles simplexe au voisinage d’un sommet. Comme notre maillage doit être lissé à large échelle, c’est-à-dire dans son ensemble, nous avons défini une grande fenêtre de voisinage. Ceci correspond intuitivement à la notion de grande rigidité pour le maillage. Le résultat est que la plupart des bosses et des fosses présentes sur la surface du maillage ont disparues après le processus de déformation (voir bas de la figure 3). Il est aussi intéressant de noter que le lissage basé sur la contrainte  $C_2$  a l’avantage de réduire l’effet de rétrécissement (*shrinking effect*) obtenu avec le lissage laplacien standard.

## 5 Attachements

D’un point de vue anatomique, les attachements sont définis comme les régions où les structures anatomiques se fixent l’une à l’autre. Par exemple, les tendons attachent généralement les muscles aux os. Par rapport à notre modélisation, cela signifie que les maillages modélisant ces structures doivent également être attachés l’un à l’autre, ce qui n’est pas le cas a priori. En effet, il n’y a aucune garantie que les maillages soient attachés ensemble, en particulier après avoir été lissés. Notre solution est de placer manuellement des splines afin de définir les régions d’attachement comme proposé dans [11]. C’est une manière

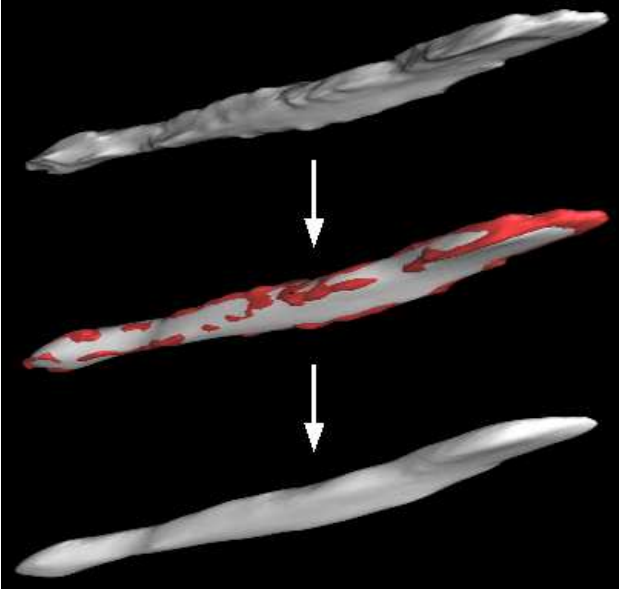


FIG. 3 – Lissage de la surface du maillage représentant le muscle *Flexor Digitorum Longus*. Le modèle généré est lissé en utilisant la contrainte  $C_2$  [9]. Après lissage, on voit clairement que les bosses (en rouge au milieu) ont disparues.

simple mais efficace de modéliser ces régions. Un autre avantage de cette méthode est de pouvoir aisément redéfinir la région d'attachement. Au lieu de la redéfinir dans son ensemble, il faut juste changer la spline qui la modélise. Finalement, après avoir fixé les régions d'attachement entre deux modèles, leurs maillages sont déformés jusqu'à ce qu'ils soient attachés l'un à l'autre.

## 6 Correction de l'interpénétration

Les procédures de lissage et d'attachement décrites précédemment peuvent créer des interpénétrations non réalistes entre maillages (voir figure 4). En effet, leur surface est déformée à plusieurs reprises durant ces procédures. Lors de la segmentation manuelle, les frontières entre eux ont clairement été définies par l'expert médical. Cependant, les muscles des membres inférieurs étant collés les uns aux autres, leur domaine de déformation ne peut s'étendre que vers les muscles voisins.

Afin de supprimer ces interpénétrations, un post-traitement itératif, consistant en la minimisation d'une fonctionnelle, est appliqué entre paires de maillage (voir figure 6). Considérons les surfaces  $S_1$  et  $S_2$  qui s'interpénètrent l'une dans l'autre. L'objectif est de déplacer les sommets d'un maillage, situés à l'intérieur d'un autre, jusqu'à atteindre un état de non interpénétration. Pour un point  $s \in S_1$  de normale  $n$ , la ligne passant par  $s$  et d'orientation  $n$  coupe  $S_2$  en  $e$ . Ce point doit être à l'intérieur de  $S_1$  pour être valable. La nouvelle position  $m$  du point  $s$  est choisi tel que :

$$\begin{cases} m = \{x \in [s, e] / f(m) \text{ est minimum}\} \\ f(x) = (l_1 * d_1(x) - l_2 * d_2(x))^2 \end{cases} \quad (1)$$

où  $d_i$  représente la distance signée de  $x$  à la surface  $S_i$  et  $l_i$  un paramètre de rigidité. Par exemple, une configuration avec  $L_1 \ll L_2$  engendrera des points plus proches de la surface  $S_2$ , ce qui peut être utile pour résoudre les pénétrations entre un os, de rigidité importante, et un muscle. Cette technique a été inspirée de [17] mais diffère de celle-ci par le fait que le point  $e$  n'est pas défini comme étant la projection de  $s$  sur  $S_2$ . En utilisant cette projection, le point  $m$  ne correspond généralement pas à la nouvelle position de  $s$  dans l'état de non interpénétration. A contrario, en utilisant la direction normale  $n$ , le point  $m$  offre une meilleure approximation. Par conséquent, cette technique permet d'éviter l'usage d'un système de ré-échantillonnage tel que décrit dans [17], les sommets ayant simplement besoin d'être déplacés vers leur nouvelle position. Cependant, un contact parfait entre les surfaces de maillage ne peut être assuré mais les résultats s'avèrent satisfaisants lorsque la résolution des maillages est suffisante (voir figure 5). Enfin, les surfaces implicites [1] ne sont pas utilisées car l'hypothèse de proximité de surfaces peut s'avérer invalide en cas d'interpénétrations importantes. Pour accélérer le processus, des cartes de distance signées et pré-calculées peuvent être utilisées ainsi que la technique de *golden section search* [22] pour minimiser  $f$ .

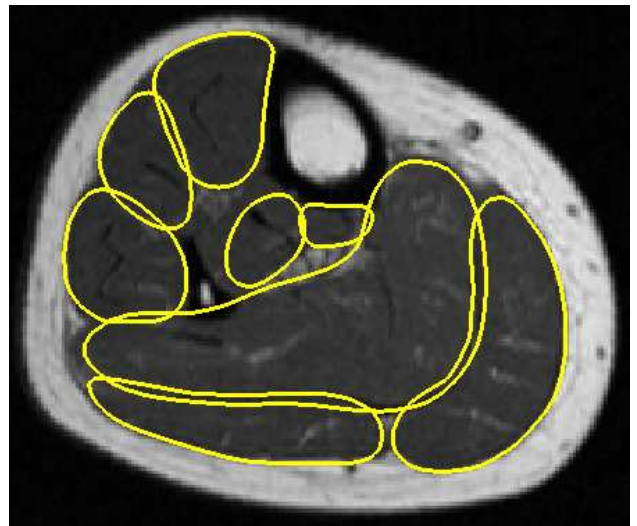

FIG. 4 – Aperçu de la segmentation des muscles *avant* correction de l'interpénétration.

## 7 Modélisation des tendons

A l'inverse des muscles, le contour des tendons est plus facile à détecter dans l'image IRM. En effet, les tendons possèdent une apparence uniforme qui se traduit par des

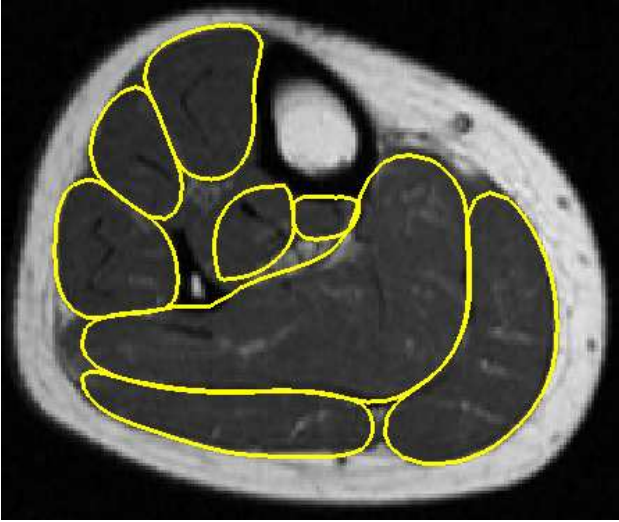

FIG. 5 – Aperçu de la segmentation des muscles après correction de l'interpénétration.

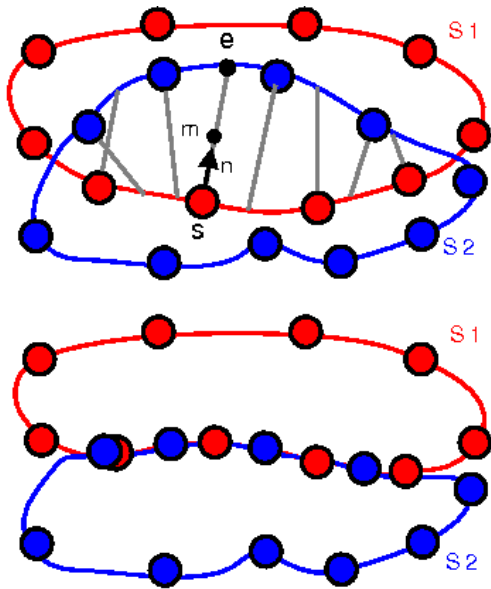


FIG. 6 – Description de la méthode de correction de l'interpénétration. La figure du haut montre que les surfaces  $S_1$  et  $S_2$  s'interpénètrent. L'objectif est de trouver la nouvelle position de tous les points jusqu'à atteindre un état de non interpénétration tel que montré par la figure du bas.

structures sombres par rapport au tissu musculaire. Pour leur segmentation, nous avons tout d'abord utilisé une méthode automatique basée sur le tracé de crête d'intensité maximale (*maximum intensity ridge tracing*) [3, 21]. Cette méthode, utilisée initialement pour la segmentation de vaisseaux sanguins, repose sur l'hypothèse que les tendons peuvent être réduits à des structures tubulaires. Ceci est particulièrement le cas pour les tendons des membres inférieurs. Dans la littérature, ces méthodes se sont révélées être robustes au bruit. Elles fournissent également une

manière simple de modéliser une structure comme une série de points centraux (*centerline points*), définis par une position et un rayon. De plus, une telle représentation peut être réutilisée dans une méthode automatique.

Toutefois, cette méthode ne segmente pas toujours correctement ou entièrement les tendons parce que leur intensité peut être corrompue dans certaines régions telles que le pied, notamment à cause du bruit, des structures adjacentes ou de l'effet de volume partiel. Il en résulte que les tendons sont difficiles à suivre au travers des coupes. De plus, les tendons sont parfois si proches l'un de l'autre (par exemple, les tendons *fibularis longus* et *brevis*) qu'il n'est pas possible de les distinguer sans avoir une connaissance a priori de leur position. Pour faire face à ces problèmes, les points centraux manquants ont été ajoutés manuellement (voir figure 7) à des endroits de forte courbure du tendon à l'aide du logiciel CardioViz3D [25]. Ensuite, lorsque les points centraux sont au complet, des maillages 2-simplex représentant les tendons sont créés. La figure 8 illustre la modélisation des tendons du pied.

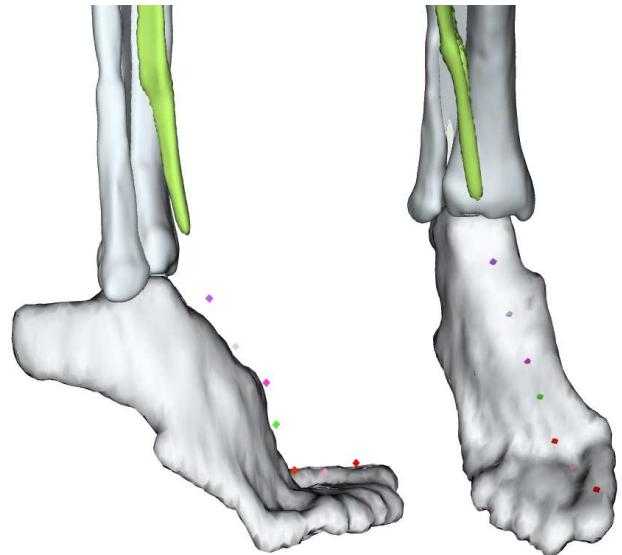


FIG. 7 – Vues de profil et de face du placement manuel des points centraux dans le but de modéliser le tendon *Extensor Hallucis Longus* qui attache le muscle du même nom (en vert) au-dessus du gros orteil.

## 8 Résultats

Notre méthode de modélisation nous a permis de générer la plupart des structures anatomiques des membres inférieurs. Nous avons ainsi pu créer un total de 109 modèles dont les os, les muscles, les tendons et la peau. Cette dernière n'a pas besoin d'être segmentée manuellement. Elle peut être relativement facile à segmenter en utilisant un simple gradient de l'image [11]. En effet, le contraste est élevé entre les deux structures voisines de la peau, c'est-à-dire le fond de l'image IRM (*background*) en noir

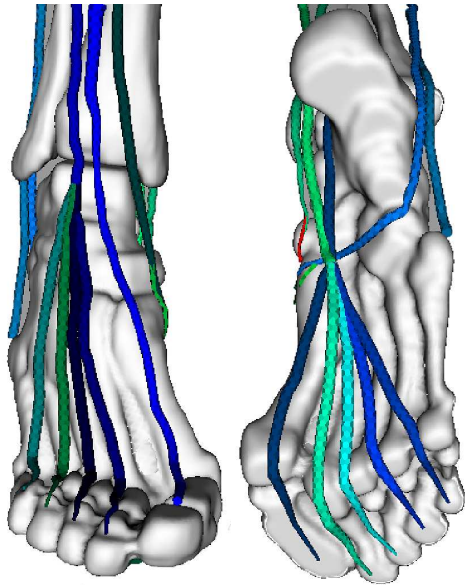


FIG. 8 – Vues avant et arrière du pied montrant le résultat détaillé de la modélisation des tendons. A gauche, les tendons de type *extensor* qui permettent l’extension des orteils. A droite, les tendons de type *flexor* qui permettent leur flexion.

et la graisse en blanc (voir figure 2). De plus, étant donné que l’épaisseur de la peau est négligeable par rapport à la résolution de l’image, nous préférons la considérer comme une surface et ne prenons donc pas en compte ses différentes couches.

En ce qui concerne les os, nous en avons modélisé 6 au total (voir figure 9). Plus précisément, la hanche, le fémur et la rotule pour la région de la cuisse (partie haute des membres inférieurs) et le tibia, le fibula et l’os du pied pour celle de la jambe (partie basse des membres inférieurs). En réalité, le pied est constitué de groupes d’os tels que les tarses, métatarses et phalanges. Dans le cadre de notre modélisation, le regroupement de ces os en un seul est suffisant. Enfin, nous avons modélisé 34 muscles au total dont 21 au niveau de la cuisse et 13 au niveau de la jambe (voir figure 10). Pour chaque muscle, nous avons modélisé une paire de tendons (proximal et distal) qui attachent les muscles aux os. Le tendon proximal est le plus proche du centre du corps, c’est-à-dire au niveau du torse, alors que le tendon distal est le plus éloigné. La figure 11 montre un aperçu du résultat final de la modélisation des structures anatomiques.

## 9 Discussion

Les modèles générés ont été évalués et validés par un expert médical. Cependant, il est important de noter que les méthodes de correction proposées (lissage et suppression des interpénétrations entre surfaces de maillage) ne peuvent garantir ni l’absence totale d’erreurs, ni la segmentation parfaite des structures d’intérêt. En effet, la

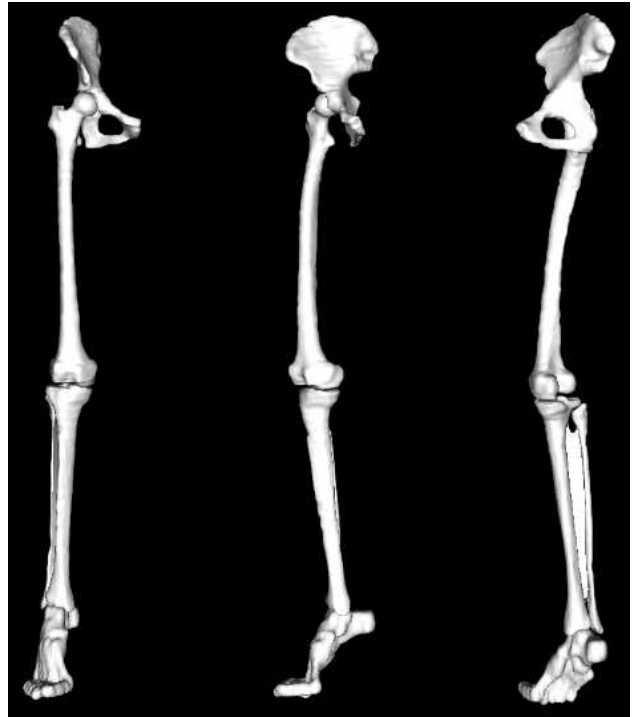


FIG. 9 – Différentes vues montrant le résultat de la modélisation des os. La troisième vue permet de voir la membrane interosseuse reliant le fibula au tibia telle que délimitée manuellement dans la figure 2.

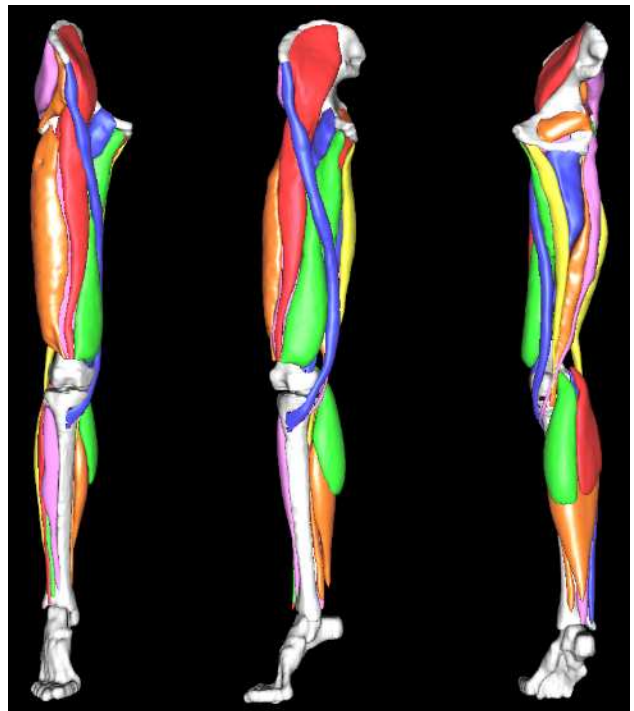

FIG. 10 – Différentes vues montrant le résultat de la modélisation des muscles. Pour mieux les différencier, les muscles sont représentés avec des couleurs aléatoires.

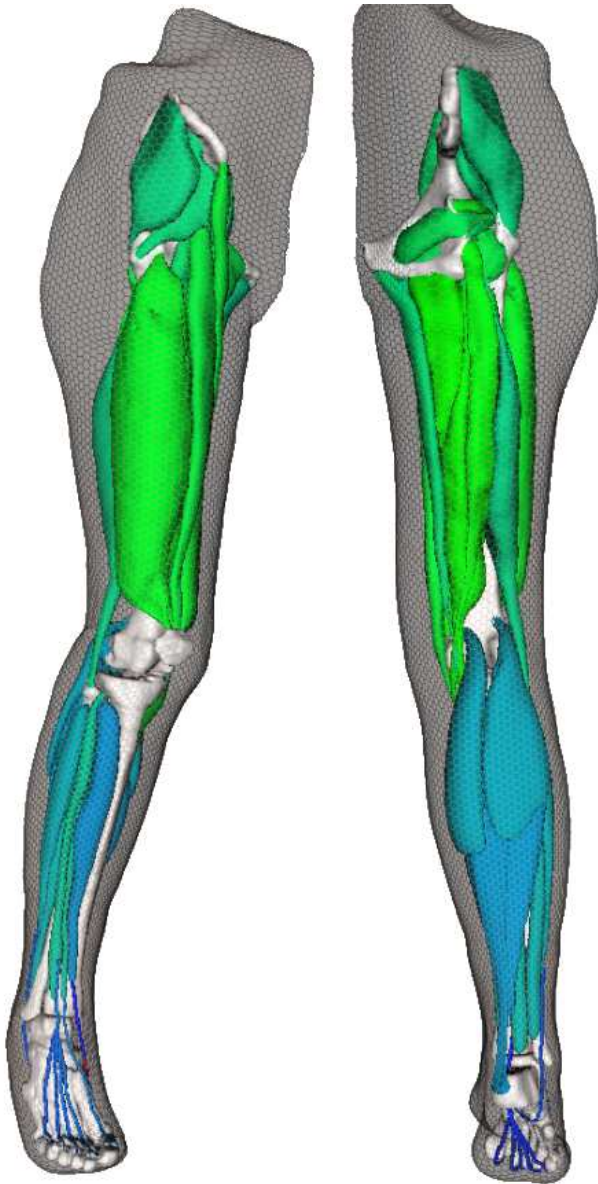


FIG. 11 – Vues avant et arrière des membres inférieurs montrant le résultat final de la modélisation des structures anatomiques. On peut y voir les os, les muscles, les tendons ainsi que la peau en semi-transparence.

segmentation manuelle effectuée par l'expert médical est fortement subjective. Elle va varier en fonction de la qualité des images (variabilité intra-expert) mais également en fonction de l'interprétation de différents experts médicaux (variabilité inter-expert).

Pour corriger les erreurs les plus importantes, on peut envisager qu'un expert médical définisse manuellement certaines contraintes en plaçant des points dans l'image (par exemple, des points aux frontières de la structure d'intérêt). Ensuite, des forces qui prendraient en compte ces contraintes seraient appliquées sur les maillages [11]. De

même, des forces basées sur l'information de l'image telles que le gradient peuvent être utilisées pour effectuer certaines corrections locales. Cette approche donne généralement de bons résultats. Cependant, d'une manière générale, il vaut mieux éviter d'une part, de mettre trop de contraintes ou d'autre part, d'être tenté de croire aveuglément à l'information de l'image. En effet, le placement de contraintes peut présenter les mêmes difficultés que la segmentation manuelle : il est difficile d'évaluer les transitions des structures d'intérêt entre coupes tout en assurant un lissage parfait des surfaces de maillage. En conséquence, il est essentiel de trouver un compromis entre la qualité de la segmentation et la qualité des modèles reconstruits.

## 10 Conclusion

Les différentes étapes d'une méthode de reconstruction 3D des membres inférieurs ont été présentées dans cet article. Pour chaque étape, les problèmes rencontrés ont été décrits et nous y avons proposé des solutions. Nous nous sommes particulièrement intéressés à la modélisation des os, des muscles et des tendons en respectant les contraintes anatomiques liées à ces structures. Le but de cette méthode est de fournir des modèles qui doivent pouvoir être réutilisables dans des méthodes de segmentation automatique. Cela justifie le temps important utilisé typiquement lors d'une segmentation manuelle, le bénéfice étant par la suite de pouvoir segmenter rapidement de nouvelles images. Cette étape manuelle n'est cependant pas triviale au vu du nombre peu important de données et de littérature disponibles sur les membres inférieurs. Cependant, des résultats encourageants peuvent être trouvés dans la littérature [11].

Il est important de noter que, à l'inverse d'une modélisation individuelle, nous avons porté une attention particulière à modéliser les différentes structures d'intérêt dans leur ensemble, c'est-à-dire dans l'entièreté des membres inférieurs. Ceci explique le fait que les groupes d'os du pied n'aient pas été segmentés. Ceux-ci ont un rôle plutôt localisé au niveau du pied. Même chose pour le cartilage et les ligaments qui, en général, sont plutôt utilisés dans l'étude des joints tels que le genou et la hanche. De plus, la segmentation de ces derniers requiert des protocoles d'acquisition différents pour mettre le cartilage et les ligaments en évidence. Cependant, les problèmes rencontrés devraient être les mêmes que pour notre méthode, celle-ci étant en principe indépendante du type de structure anatomique à segmenter.

## Remerciements

Ce travail a été réalisé dans le cadre du projet 3D Anatomical Human (MRTN-CT-2006-035763, Marie Curie Actions, Research Training Network) financé par l'Union Européenne.



## Références

- [1] M. Alexa and A. Adamson. On normals and projection operators for surfaces defined by point sets. In *Proceedings of Eurographics Symposium on Point-based Graphics*, pages 149–156, 2004.
- [2] A. Aubel. *Anatomically-based human body deformations*. Phd thesis, EPFL, 2002.
- [3] S. Aylward and E. Bullitt. Initialization, noise, singularities, and scale in height ridge traversal for tubular object centerline extraction. *IEEE Transactions on Medical Imaging*, 21(2) :61–75, Feb. 2002.
- [4] N. Badler and S. Smoliar. Digital representations of human movement. 11, 1979.
- [5] P. Beillas, G. Papaioannou, S. Tashman, and K.H. Yanga. A new method to investigate in vivo knee behavior using a finite element model of the lower limb. *Journal of Biomechanics*, 37(7) :1019–1030, 2004.
- [6] J.C. Bezdek. Fuzzy mathematics in pattern classification. *Phd Thesis, Cornell University, Ithaca, NY*, 1973.
- [7] S.S. Blemker and S.L. Delp. Three-dimensional representation of complex muscle architectures and geometries. *Annals of Biomedical Engineering*, 33(5) :661–673, 2005.
- [8] T.F. Cootes, A. Hill, C.J. Taylor, and J. Haslam. The use of active shape models for locating structures in medical images. *Image and Vision Computing*, 12(6) :355–366, 1994.
- [9] H. Delingette. General object reconstruction based on simplex meshes. *International Journal of Computer Vision*, 32(2) :111–146, 1999.
- [10] J.W. Fernandez, P. Mithraratne, S.F. Thrupp, M.H. Tawhai, and P.J. Hunter. Anatomically based geometric modelling of the musculo-skeletal system and other organs. *Biomechanics and Modeling in Mechanobiology*, 3 :139–155, 2003.
- [11] B. Gilles. Anatomical and kinematical modelling of the musculoskeletal system from mri. *Phd Thesis, University of Geneva*, August 2007.
- [12] B. Gilles, L. Moccozet, and N. Magnenat-Thalmann. Anatomical modelling of the musculoskeletal system from mri. In R. Larsen, M. Nielsen, and J. Sporning, editors, *MICCAI 2006. LNCS*, volume 4190, pages 289–296, October 2006.
- [13] J.A. Hartigan and M.A. Wong. A K-means clustering algorithm. *Journal of the Royal Statistical Society. Series C, Applied statistics*, 28 :100–108, 1979.
- [14] G. Hirota, S. Fisher, A. State, C. Lee, and H. Fuchs. An implicit finite element method for elastic solids in contact. In *Computer Animation*, pages 136–146, 2001.
- [15] R.H. Jensen and D.T. Davy. An investigation of muscle lines of action about the hip : acentroid line approach vs. the straight line approach. *Journal of Biomechanics*, 8 :103–110, 1975.
- [16] M.J. Kang, H. Sadri, L. Moccozet, and N. Magnenat-Thalmann. Hip joint modeling for the control of the joint center and the range of motions. In *IFAC symposium on modelling and control in biomedical systems*, pages 23–27, 2003.
- [17] R. Keiser, M. Müller, B. Heidelberger, M. Teschner, and M. Gross. Contact handling for deformable point-based objects. In *Proceedings of Vision, Modeling, Visualization '04 (VMV'04)*, pages 315–322, 2004.
- [18] W.E. Lorensen and H.E. Cline. Marching cubes : A high resolution 3D surface construction algorithm. In *Proc. of the 14th annual conference on Computer graphics and interactive techniques*, pages 163–169. ACM New York, NY, USA, 1987.
- [19] S. Majumder, A. Roychowdhury, and S. Pal. Variations of stress in pelvic bone during normal walking, considering all active muscles. *Trends in Biomaterials and Artificial Organs*, 17(2) :48–53, 2004.
- [20] V. Ng-Thow-Hing. *Anatomically-based models for physical and geometric reconstruction of humans and other animals*. Phd thesis, Department of Computer Science, University of Toronto, 2000.
- [21] T. Pock, C. Janko, R. Beichel, and H. Bischof. Multiscale medialness for robust segmentation of 3d tubular structures. In *Proceedings of 10th Computer Vision Winter Workshop*, pages 93–102, 2005.
- [22] W. H. Press, B. P. Flannery, S. A. Teukolosky, and W. T. Vetterling. *Numerical Recipes in C, Second ed.* Cambridge University Press, 1992.
- [23] J. Rasmussen, M. Damsgaard, E. Surma, S.T. Christensen, M. de Zee, and V. Vondrak. Anybody - a software system for ergonomic optimization. *Fifth World Congress on Structural and Multidisciplinary Optimization*, 2003.
- [24] J. Schmid and N. Magnenat-Thalmann. Mri bone segmentation using deformable models and shape priors. In D. Metaxas, L. Axel, G. Szekely, and G. Fichtinger, editors, *MICCAI 2008, Part I. LNCS*, volume 5241, pages 119–126. Springer-Verlag Berlin Heidelberg, September 2008.
- [25] N. Toussaint, T. Mansi, H. Delingette, N. Ayache, and M. Sermesant. An Integrated Platform for Dynamic Cardiac Simulation and Image Processing : Application to Personalised Tetralogy of Fallot Simulation. In *Proceedings of Eurographics Workshop on Visual Computing for Biomedicine (VCBM)*, 2008.