



HAL
open science

Analyse der Spontanmotorik im 1. Lebensjahr: Markerlose 3-D-Bewegungserfassung zur Früherkennung von Entwicklungsstörungen

Carmen Parisi, Nikolas Hesse, Uta Tacke, Sergi Pujades, Astrid Blaschek,
Mijna Hadders-Algra, Michael Black, Florian Heinen, Wolfgang Müller-Felber,
A. Sebastian Schroeder

► To cite this version:

Carmen Parisi, Nikolas Hesse, Uta Tacke, Sergi Pujades, Astrid Blaschek, et al.. Analyse der Spontanmotorik im 1. Lebensjahr: Markerlose 3-D-Bewegungserfassung zur Früherkennung von Entwicklungsstörungen. Bundesgesundheitsblatt - Gesundheitsforschung - Gesundheitsschutz, 2020, 63 (7), pp.881-890. 10.1007/s00103-020-03163-2 . hal-02995180

HAL Id: hal-02995180

<https://inria.hal.science/hal-02995180>

Submitted on 9 Nov 2020

HAL is a multi-disciplinary open access archive for the deposit and dissemination of scientific research documents, whether they are published or not. The documents may come from teaching and research institutions in France or abroad, or from public or private research centers.

L'archive ouverte pluridisciplinaire **HAL**, est destinée au dépôt et à la diffusion de documents scientifiques de niveau recherche, publiés ou non, émanant des établissements d'enseignement et de recherche français ou étrangers, des laboratoires publics ou privés.

Bundesgesundheitsbl 2020 · 63:881–890
<https://doi.org/10.1007/s00103-020-03163-2>
 Online publiziert: 22. Juni 2020
 © Der/die Autor(en) 2020



Carmen Parisi¹ · Nikolas Hesse² · Uta Tacke^{1,3} · Sergi Pujades Rocamora⁴ ·
 Astrid Blaschek¹ · Mijna Hadders-Algra⁵ · Michael J. Black⁶ · Florian Heinen¹ ·
 Wolfgang Müller-Felber¹ · A. Sebastian Schroeder¹

¹ Dr. von Haunersches Kinderspital, iSPZ Hauner, Klinikum der Universität München, Kinderklinik und Kinderpoliklinik, München, Deutschland

² Kinder-Reha Schweiz in Affoltern am Albis, Universitäts-Kinderspital Zürich, Zürich, Schweiz

³ Das Universitäts-Kinderspital beider Basel (UKBB), Basel, Schweiz

⁴ Université Grenoble Alpes, Inria, CNRS, Grenoble INP, LJK, Grenoble, Frankreich

⁵ University Medical Center Groningen, Dept. Paediatrics, Institute of Developmental Neurology, University of Groningen, Groningen, Niederlande

⁶ Max-Planck-Institut für Intelligente Systeme, Tübingen, Deutschland

Analyse der Spontanmotorik im 1. Lebensjahr: Markerlose 3-D-Bewegungserfassung zur Früherkennung von Entwicklungsstörungen

Video online

Die Online-Version dieses Beitrags (<https://doi.org/10.1007/s00103-020-03163-2>) enthält ein Video.

Diagnostik motorischer Entwicklungsstörungen in der Kinder- und Jugendarztpraxis

Die Frage nach der gesunden Entwicklung eines Kindes ist von Beginn an das zentrale Anliegen der Eltern und der Medizin. Die Motorik ist dabei als sich entwickelnde Netzwerkkompetenz des Gehirns das Fenster, durch das Normalentwicklung, Risiko und Erkrankung früh differenziert werden können. Der Verdacht einer auffälligen motorischen Entwicklung im ersten und zweiten Lebensjahr ist eine der häufigsten Fragestellungen an die Kinder- und Jugendärzte in der Praxis. Die Gründe hierfür sind vielfältig.

Sehr selten liegt eine neuromuskuläre Erkrankung vor ($\leq 1\text{--}2/10.000$ betroffene Lebendgeborene: z. B. Plexusparesen, spinale Muskelatrophie (SMA), Neuropathien, Muskelerkrankungen, Binde-

gewebskrankungen). Weniger selten sind die Zerebralparesen (2–3/1000 Lebendgeborenen) als Folge einer nicht-progredienten frühkindlichen, z. B. intrauterinen Hirnschädigung. Genetische Syndrome (z. B. Trisomie 21, 1/500 Lebendgeborenen) oder eine Toxinexposition in der Schwangerschaft (z. B. fetale Alkoholspektrumstörung) sind dagegen häufiger und äußern sich initial oft über eine auffällige motorische Entwicklung im frühen Säuglingsalter, ohne dass dies bislang ausreichend durch systematische Forschung evaluiert wäre. Eine auffällige motorische Entwicklung kann auch Frühsymptom eines späteren Aufmerksamkeitsdefizit-Hyperaktivitätssyndrom (ADHS) oder einer komplexen Form der milden neurologischen Dysfunktion (Minor Neurological Deficit – MND) sein.

Ab dem 4. Lebensjahr wird bei 5–6 % aller Kinder in Deutschland eine sogenannte umschriebene Entwicklungsstörung motorischer Funktionen (UEMF; international: Developmental Coordination Disorder, DCD) diagnostiziert [1]. Störungen der motorischen Entwicklung sind also häufig mit weiteren

Entwicklungsauffälligkeiten verknüpft, sodass die Diagnose einer motorischen Entwicklungsstörung immer die Frage nach sich zieht, ob „nur“ die Motorik oder auch andere Entwicklungsbereiche betroffen sind. Im Umkehrschluss kann eine auffällige Spontanmotorik im frühen Säuglingsalter Hinweis auf eine spätere nicht adäquate globale kindliche Entwicklung sein, lange bevor z. B. die sprachliche oder kognitive Entwicklung auffällig werden [2, 3].

In den letzten Jahren hat sich immer deutlicher gezeigt, dass therapeutische Maßnahmen dann am effektivsten sind, wenn sie sehr früh beginnen („early intervention“; [4–6]). Das gilt für die Physiotherapie (z. B. bei Kindern mit Zerebralparese), die Ergotherapie (z. B. bei Kindern mit komplexer MND), für medikamentöse Ansätze (z. B. Injektion von Botulinumtoxin bei Zerebralparese) und die neuen gentherapeutischen Ansätze bei neuromuskulären Erkrankungen (z. B. spinale Muskelatrophie, Myopathien). Eine frühe Therapie setzt eine valide frühe Diagnose voraus. Wobei „frühe Diagnose“ in den ersten Lebensmonaten schon bedeutet, frühzeitig ein

Tab. 1 Methoden zur Bewegungsbeurteilung im frühen Säuglingsalter

Methoden	Kosten	3-D-Darstellung	Arbeitsaufwand Datenerfassung	Automatisierung Datenanalyse	Genauigkeit der Bewegungserfassung	Einfluss auf die Bewegung	Referenz
Konventionelle General-Movement-Analyse (GMA) durch Experten (trainierter Rater)	Hoch, Zertifizierung und Auffrischkurse des Auswerters erforderlich	Nein	Ca. 5–10 min/Video	Nein	Hoch	Nein	[7–9]
RGB-kamerabasiert (2-D)	Geringer materieller Aufwand	Nein	Gering	Ja	Mittel, Verdeckungsproblem bei 2-D	Nein	[26, 27]
3-D-Vicon-System	Anschaffung und Unterhalt sehr kostspielig	Ja	Hoch (Kalibration, Markeranbringung)	Ja	Hoch	Aufgrund der Marker möglich	[28]
Beschleunigungssensoren	Geringer materieller Aufwand	Ja	Mittel (ggf. Kalibration, Sensoranbringung)	Ja	Hohe zeitliche, jedoch geringe räumliche Auflösung wegen punktueller Messung	Aufgrund der Sensoren möglich	u. a. [29, 30]
Elektromagnetisches Tracking	Hohe Anschaffungskosten	Ja	Hoch (Kalibration, Sensoranbringung)	Ja	Sehr gute zeitliche Auflösung, allerdings nur 1 Körperhälfte erfassbar	Aufgrund der Sensoren möglich	[31]
KineMAT (RGB-D-Kamera)	Geringer materieller Aufwand	Ja	Gering	Ja	Hoch, Erfassung des gesamten Körpers, robust gegenüber Verdeckungen und schnellen Bewegungen	Nein	[14, 24, 32–34]

erhöhtes Risiko für die Entwicklung einer später definierbaren Diagnose zu erkennen.

Im deutschen Gesundheitswesen ist eine zentrale Aufgabe der Kinder- und Jugendärzte in der Praxis, in den ersten beiden Lebensjahren mit den Untersuchungen U2 bis U7 (und natürlich darüber hinaus) Hinweise auf eine (motorische) Entwicklungsstörung frühestmöglich zu erkennen, um weitere diagnostische und therapeutische Maßnahmen in die Wege zu leiten. Die oft multiprofessionelle und interdisziplinäre differenzialdiagnostische Abklärung von Kindern mit komplexen chronischen Erkrankungen findet in Deutschland in enger Kooperation zwischen universitären Spezialambulanzen und sozialpädiatrischen Zentren (SPZ) statt.

In den letzten 30 Jahren hat sich neben der standardisierten ärztlichen Untersuchung die systematische Beobachtung der Spontanmotorik des zufriedenen Säuglings zur Früherkennung einer auffälligen motorischen Entwicklung etabliert [7]. Hierbei stellt die Beurteilung sog. General Movements (GM) eine herausragende Neuerung dar. Als GM werden spontane Bewegungen

bezeichnet, die beim Fetus bereits um die 9. Schwangerschaftswoche zu beobachten sind und bis zur Entwicklung zielgerichteter Motorik in einem Alter von 4–5 Monaten nach dem errechneten Geburtstermin auftreten [8]. Die Beurteilung der GM erfolgt insbesondere in der 8.–18. Lebenswoche nach errechnetem Geburtstermin (Zeitfenster der U4), einem Alter, in dem beim wachen, gesunden Kind die sogenannten Fidgety Movements auftreten (spezifische fortwährende Bewegungen mit kleiner Amplitude). Die Untersuchung erfolgt mithilfe eines mindestens 3-minütigen Videos des zufriedenen, wachen Säuglings ohne Ablenkung oder Interaktion. Die Analyse der General Movements (GMA) hat einen hohen prädiktiven Wert für die spätere Entwicklung einer Bewegungsstörung, wie zum Beispiel einer Zerebralparese [9–11]. Überdies konnte gezeigt werden, dass Auffälligkeiten der GM im Säuglingsalter mit dem späteren Auftreten einer MND sowie neuropsychiatrischer Entwicklungsstörungen (ADHS oder aggressive Verhaltensweisen) korreliert [12].

Die GMA ist somit ein wertvolles Werkzeug bei der Untersuchung junger

Säuglinge, das mit hoher Sensitivität und Spezifität die spätere Entwicklung motorischer und neuropsychologischer Störungen erkennen lässt. Die zuverlässige Bewertung der GM ist allerdings mit einem großen personellen Aufwand verbunden. Die Bewertung der GM erfolgt an einem 3- bis 5-minütigen Video für jeden Patienten nachträglich zum geplanten Arzttermin. Voraussetzung für eine verlässliche GMA ist die Teilnahme der Untersuchenden an kostenpflichtigen Schulungs- und Auffrischkursen sowie die fortlaufende selbstständige Bewertung zahlreicher GM-Videos, um die Bewertungsqualität aufrechtzuerhalten. Dies erklärt, warum die GMA bisher noch nicht als breites Screeninginstrument in der kinderärztlichen Vorsorge etabliert werden konnte.

Automatisierte Bewegungsanalyse im Säuglingsalter

In den letzten Jahren haben sowohl technische als auch methodische Innovationen dazu geführt, dass menschliche Bewegungen detailliert mit Sensoren erfasst und somit quantifiziert werden können. Dies schuf die Grundlage für

eine Vielzahl von Forschungsarbeiten zur automatisierten Bewegungsanalyse [13]. Übergeordnetes Ziel dieser Systeme sind das kontinuierliche Erfassen, Klassifizieren und Bewerten von Bewegung sowie das Erkennen krankhafter Bewegungsmuster. Zur Bewegungserfassung wird eine große Bandbreite an Sensoren eingesetzt, z. B. an den Extremitäten angebrachte Beschleunigungssensoren oder elektromagnetische Sensoren. Für die Aufzeichnung werden verschiedene Kamerasysteme verwendet. Um das bildbasierte Tracking von Bewegungen zu vereinfachen, werden oft Ansätze mit Markern verwendet, d. h., der zu erfassenden Person werden reflektierende Marker auf vordefinierte Stellen des Körpers geklebt. Diese können dann in Bildern von einer oder mehreren Kameras verfolgt werden, um so die Bewegungen der relevanten Körperteile zu messen. Trotz der i. d. R. hohen Genauigkeit sind diese Systeme für die Erfassung von Säuglingsbewegungen nur eingeschränkt geeignet, da eine über längere Zeit anhaltende exakte Positionierung der Marker an einem sich bewegenden Säugling schwierig ist und durch die Marker selbst möglicherweise feine Bewegungsabläufe der Kinder gestört werden können (Vor- und Nachteile der jeweiligen Methode siehe **Tab. 1**). Eine automatisierte Bewegungsanalyse im frühen Säuglingsalter ist daher bislang nicht als Screeningmethode etabliert.

Seit 2014 haben die Autoren in einer Kooperation zwischen Klinikern, dem Fraunhofer-Institut für Optronik, Systemtechnik und Bildauswertung in Ettlingen (Arbeitsgruppe Dr. Michael Arens) sowie dem Max-Planck-Institut für Intelligente Systeme, Standort Tübingen (Arbeitsgruppe Prof. Michael J. Black), ein Verfahren zur Videoanalyse entwickelt (Kinematic Motion Analysis Tool, KineMAT; **Abb. 1**), welches ohne Zuhilfenahme von Markern die 3-D-Bewegungen des gesamten Körpers eines Säuglings über die Zeit erfasst. Bisherige Analysen zeigen, dass der KineMAT die Bewegungen sehr akkurat und zuverlässig misst [14, 15].

Im Folgenden sollen die Möglichkeiten des entwickelten Verfahrens zur Bewegungsanalyse für Säuglinge (Kine-

Bundesgesundheitsbl 2020 · 63:881–890 <https://doi.org/10.1007/s00103-020-03163-2>
© Der/die Autor(en) 2020

C. Parisi · N. Hesse · U. Tacke · S. Pujades Rocamora · A. Blaschek · M. Hadders-Algra · M. J. Black · F. Heinen · W. Müller-Felber · A. S. Schroeder

Analyse der Spontanmotorik im 1. Lebensjahr: Markerlose 3-D-Bewegungserfassung zur Früherkennung von Entwicklungsstörungen

Zusammenfassung

Kinder mit motorischer Entwicklungsstörung profitieren von einer frühen Entwicklungsförderung. Eine frühe Diagnosestellung in der kinderärztlichen Vorsorge (U2–U5) kann durch ein automatisiertes Screening verbessert werden. Bisherige Ansätze einer automatisierten Bewegungsanalyse sind jedoch teuer und aufwendig und nicht in der Breite anwendbar. In diesem Beitrag soll ein neues System zur Videoanalyse, das Kinematic Motion Analysis Tool (KineMAT) vorgestellt werden. Es kann bei Säuglingen angewendet werden und kommt ohne Körpermarker aus. Die Methode wird anhand von 7 Patienten mit unterschiedlichen Diagnosen demonstriert. Mit einer kommerziell erhältlichen Tiefenbildkamera (RGB-D[Red-Green-Blue-Depth]-Kamera) werden 3-minütige Videosequenzen von sich spontan bewegenden Säuglingen aufgenommen und mit einem virtuellen Säuglingskörpermodell (SMIL[Skinned Multi-infant Linear]-Modell) in Übereinstimmung

gebracht. Das so erzeugte virtuelle Abbild erlaubt es, beliebige Messungen in 3-D mit hoher Präzision durchzuführen. Eine Auswahl möglicher Bewegungsparameter wird mit diagnosespezifischen Bewegungsauffälligkeiten zusammengeführt.

Der KineMAT und das SMIL-Modell erlauben eine zuverlässige, dreidimensionale Messung der Spontanaktivität bei Säuglingen mit einer sehr niedrigen Fehlerrate. Basierend auf maschinellen Lernalgorithmen kann der KineMAT trainiert werden, pathologische Spontanmotorik automatisiert zu erkennen. Er ist kostengünstig und einfach anzuwenden und soll als Screeninginstrument für die kinderärztliche Vorsorge weiterentwickelt werden.

Schlüsselwörter

Markerlose Bewegungsanalyse · Tiefenbildkamera · Automatisierte Früherkennung · Motorische Entwicklung · Säugling

Analysis of motor development within the first year of life: 3-D motion tracking without markers for early detection of developmental disorders

Abstract

Children with motor development disorders benefit greatly from early interventions. An early diagnosis in pediatric preventive care (U2–U5) can be improved by automated screening. Current approaches to automated motion analysis, however, are expensive, require lots of technical support, and cannot be used in broad clinical application. Here we present an inexpensive, marker-free video analysis tool (KineMAT) for infants, which digitizes 3-D movements of the entire body over time allowing automated analysis in the future.

Three-minute video sequences of spontaneously moving infants were recorded with a commercially available depth-imaging camera and aligned with a virtual infant body model (SMIL model). The virtual image generated allows any measurements to be

carried out in 3-D with high precision. We demonstrate seven infants with different diagnoses. A selection of possible movement parameters was quantified and aligned with diagnosis-specific movement characteristics. KineMAT and the SMIL model allow reliable, three-dimensional measurements of spontaneous activity in infants with a very low error rate. Based on machine-learning algorithms, KineMAT can be trained to automatically recognize pathological spontaneous motor skills. It is inexpensive and easy to use and can be developed into a screening tool for preventive care for children.

Keywords

Markerless motion analysis · Depth camera · Automated early detection · Motor development · Infants




Abb. 1 ◀ a Untersuchungsaufbau; Laptop verbunden mit einer Kinect-1.0-RGB-D-Kamera (Microsoft, Redmond, WA, USA); b Oberflächenrelief des aufgezzeichneten Tiefenbildes überlagert mit computer-generiertem, an das Oberflächenrelief angepasstem Skinned Multi-infant Linear Model (SMIL-Modell, hier grün dargestellt) als Datengrundlage für die Bewegungsanalyse




Abb. 2 ▲ Beispielhafte Ergebnisse des Ganzkörpertrackings mit dem SMIL-Modell anhand von 9 Einzelbildern einer Aufnahme. a Farbbilder. b 3-D-Tiefenbilder und farbig gekennzeichnete 3-D-Gelenkpositionen. c SMIL-Modell als Ergebnis der Einpassung in 3-D-Tiefenbilder

MAT) zur Messung von verschiedenen Bewegungsparametern an 7 Patienten mit unterschiedlichen Diagnosen im Alter zwischen 3 und 10 Monaten demonstriert werden.

Untersuchungsaufbau KineMAT

Die Aufnahme erfolgt mit einer kommerziell erhältlichen Tiefenbildkamera (Microsoft Kinect V1, Redmond, WA, USA), die in einem Abstand von 100 cm direkt über dem Säugling angebracht wird. Diese Kamera ermöglicht die simultane Aufzeichnung von standardmäßigen 2-D-Farbbildern und 3-D-Tiefenbildern auf Infrarotbasis. Aus dem Tiefenbild, welches für jeden erfassten Pixel die Distanz zur Kamera liefert, lässt sich eine 3-D-Punktwolke erzeugen. Der Säugling liegt während der Videoaufnahme in

Rückenlage auf einer Untersuchungsliege (Abb. 1). Es erfolgte die 3-minütige Videoaufzeichnung der Spontanmotorik in zufriedenerm Wachzustand ohne Stimulation von außen. Die so gewonnenen Bildinformationen werden für die dann anstehende Analyse weiterverarbeitet.

Bewegungserfassung mit 3-D-Körpermodell

Der KineMAT nutzt Methoden der Bildverarbeitung, um aus den 3-D-Aufnahmen der Tiefenbildkamera Bewegungsinformationen zu extrahieren.

Die Einführung der Tiefenbildkamera Microsoft Kinect für die Spielkonsole Xbox sorgte dafür, dass Tiefenbildkameras für einen erschwinglichen Preis einem breiten Publikum zugänglich wurden. Das integrierte Körpertracking [16],

ursprünglich zur Steuerung von Videospielen entwickelt, wurde schnell von klinischen Forschern adaptiert [17]. Dieses wie auch andere aktuelle Verfahren zur Körperposenschätzung in Tiefen- oder Farbbildern bedient sich Methoden des maschinellen Lernens [18]. Dabei wird aus Hunderttausenden bis Millionen annotierten Bildern, d. h. Bildern, in denen die tatsächlichen Körperposen der abgebildeten Menschen markiert sind, „gelernt“, die Pose von Menschen in neuen Bildern vorherzusagen. Für Säuglinge sind solche Datensätze nicht verfügbar.

Eine andere Herangehensweise ist die Verwendung eines 3-D-Körpermodells zum Körpertracking in RGB-D-Sequenzen [19]. Für Erwachsene existieren mehrere solcher 3-D-Modelle, [20, 21] nicht jedoch für Säuglinge.

Tab. 2 Patientenspezifische Charakteristika

Diagnose	Alter bei Videoaufnahme	Relevante klinische Befunde
Gesund	13 Wochen	Frühgeborenes der 35. SSW (APGAR 9/10/10, NspH 7.3). Z. n. Hyperbilirubinämie. Unauffällige Schädelsonografie. Nach initial leichter Vorzugshaltung nach links, neurologische Entwicklung im Verlauf unauffällig
Frühgeborenes (FG)	Korrigiert 12 Wochen	Extremes Frühgeborenes der 26. SSW, IVH-Grad 2 bds., Z. n. Sepsis, moderate BPD, Z. n. mehrmaligen Operationen (Ductusligatur, Herniotomie bds., Ileostomaanlage und -rückverlagerung)
Smith-Lemli-Opitz-Syndrom (SLO)	16 Wochen	Reifgeboren, globale Entwicklungsstörung, muskuläre Hypotonie, Gedeihstörung, Mikrozephalie, Dysphagie Z. n. Pylorotomie bei hypertropher Pylorusstenose
Hereditäre motorisch-sensorische Neuropathie, Typ 3 (HMSN)	34 Wochen	Reifgeboren, Stimmbandparese bds., Z. n. Tracheotomie, muskuläre Hypotonie, statomotorische Retardierung
Zerebralparese (CP)	Korrigiert 13 Wochen	Extremes Frühgeborenes der 24. SSW, Z. n. IVH Grad 3 bds. mit Parenchymbeteiligung und PVL, Z. n. zweimaliger Sepsis. Im Verlauf rechtsbetonte dyskinetisch-spastische Zerebralparese
Spinale Muskelatrophie Typ 1 (SMA)	39 Wochen	Reifgeboren, Verlust des Strampelns mit 4 Monaten, Kraftminderung der Arme mit 5 Monaten. Kognitive Entwicklung unauffällig. CHOP-INTEND-Score 26
Trisomie 21 (T21)	25 Wochen	Reifgeboren, pränatale Diagnose Trisomie 21. Globale Entwicklungsverzögerung. Z. n. operativer Versorgung einer Duodenalstenose

BPD bronchopulmonale Dysplasie, *CHOP INTEND* The Children's Hospital of Philadelphia Infant Test of Neuromuscular Disorders, *IVH* intraventrikuläre Hämorrhagie, *PVL* periventrikuläre Leukomalazie, *SSW* Schwangerschaftswochen, *APGAR-Score* benannt nach Virginia Apgar zur standardisierten Dokumentation des Vitalzustandes eines Neugeborenen in den Lebensminuten 1-5-10, *NspH* Nabelschnur-pH

Dies veranlasste uns, ein 3-D-Oberflächenmodell eines Säuglingskörpers (Skinned Multi-infant Linear Model, SMIL-Modell [14]) zu entwickeln, dessen Form und Körperpose durch Parameter modifiziert werden können. Dadurch kann das virtuelle Modell so in die aufgenommenen 3-D-Daten eingepasst werden, dass es möglichst exakt den echten Säugling imitiert (Abb. 1b und 2). Das Körpermodell ermöglicht beliebige Messungen in 3-D, z. B. von Gelenkwinkeln, Positionen von Gelenken oder beliebigen Punkten des Körpers, aber auch von Geschwindigkeiten und Beschleunigungen [14].

Im Folgenden werden 14 objektive Bewegungsparameter aus dem SMIL-Modell extrahiert, welche die Bewegungscharakteristika der 7 Patienten mit unterschiedlichen Diagnosen quantifizieren:

- **Aktivität je Extremität:** zeitlicher Anteil, in dem die jeweilige Extremität während der Aufnahme in Bewegung war, nach den 4 Extremitäten getrennt (in Prozent),
- **zurückgelegte Wegstrecke im Raum,** nach den 4 Extremitäten getrennt (in cm/min, normalisiert mit der Körpergröße),
- **abgedecktes Volumen im Raum über die Aufnahmedauer,** nach den 4 Extremitäten getrennt (in Kubik-

zentimeter, normalisiert mit der Körpergröße),

- **Kopfbewegung:** durchschnittliche Anzahl Kopfdrehungen pro Minute sowie Standardabweichung aller Kopfrotationswinkel.

Ergebnisse

Die klinischen Details der 7 Patienten mit unterschiedlichen Diagnosen im Alter zwischen 3 und 10 Monaten sind in Tab. 2 dargestellt. Abb. 3 veranschaulicht die zurückgelegte Wegstrecke der Extremitäten und des Kopfes über die Aufnahmedauer zum Ende der Aufnahme (Patientenvideo mit korrespondierendem Bewegungstracking über die Zeit, siehe Online-Zusatzmaterial). Die 14 objektiven Bewegungsparameter zum Vergleich zwischen den 7 Patienten sind in Abb. 4a–d grafisch dargestellt.

Patient „Gesund“: Ist ein korrigiert 13 Wochen altes frühgeborenes Mädchen der 35. Schwangerschaftswoche. Während der Aufnahme ist die spontane Kopf- und Rumpfhaltung leicht rechts orientiert und die Patientin exploriert die Umgebung vor allem rechts visuell. Der Rumpf zeigt eine stabile Haltung, die Beine und das Becken werden bereits ausdauernd von der Untersuchungslage

angehoben. Die Extremitäten bewegen sich unabhängig voneinander mit einer Betonung der Beine, die auch ein deutlich größeres Volumen im Raum abdecken als die Arme. Stereotype Bewegungsmuster kommen nicht vor. Die Patientin zeigt alterstypische Fidgety Movements. GMA-Rating nach Hadders-Algra: „normal optimal“ [9].

Patient „FG“: Korrigiert 12 Wochen alter, frühgeborener (FG) Junge der 26. Schwangerschaftswoche. Während der Aufnahme sind Kopf- und Rumpfhaltung meist mittig mit einer leichten Vorzugshaltung nach rechts. Es findet sich eine sehr rege Spontanmotorik mit leichter Betonung der rechten Seite. Typische Hinweise auf eine Bewegungsstörung (z. B. stereotypes, synchrones Bewegungsmuster) finden sich nicht, der Bewegungsablauf erscheint jedoch noch fahrig und unsicher. GMA-Rating nach Hadders-Algra: „mildly abnormal“ [9].

Patient „SLO“: 16 Wochen alter Patient mit einem Smith-Lemli-Opitz-Syndrom (SLO). In der Videosequenz sieht man verminderte Kopfrotationen. Der Kopf kann nicht selbstständig in der Mitte gehalten werden und liegt nach rechts rotiert auf der Unterlage. Das damit verbun-

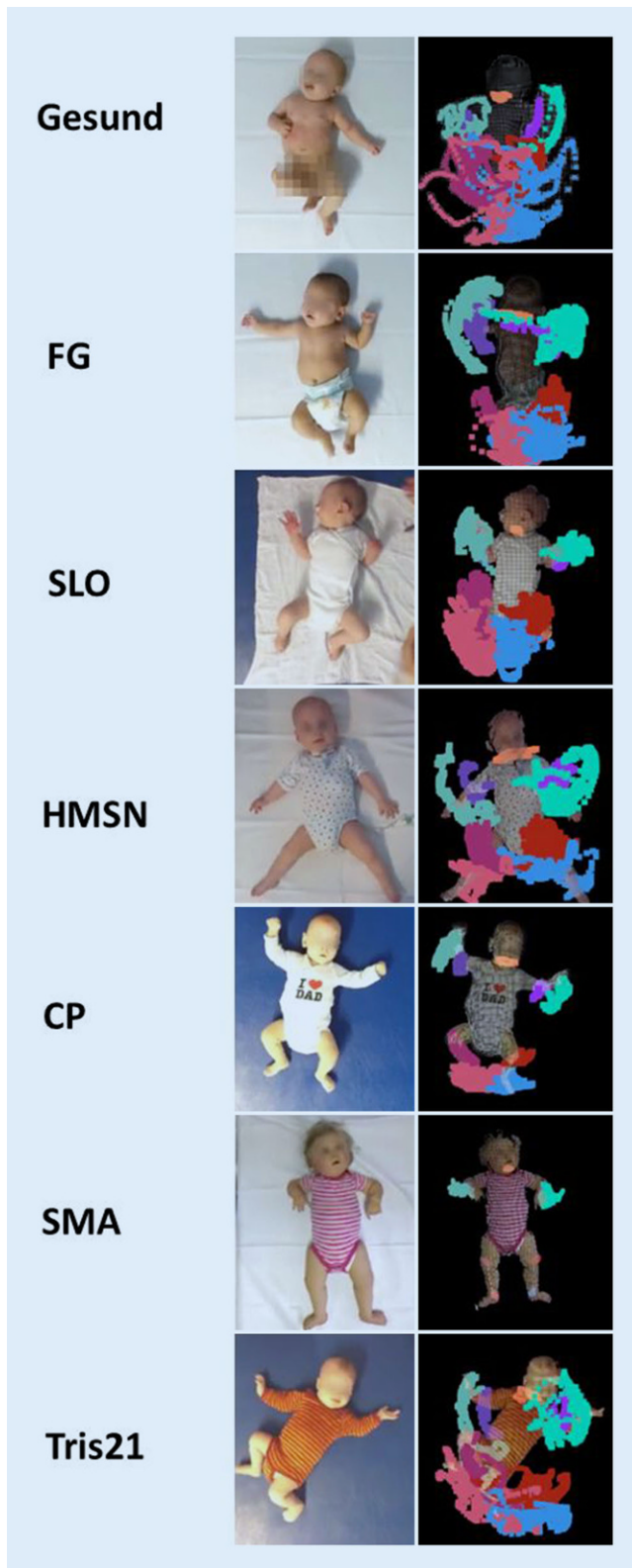


Abb. 3 ◀ 7 Patientenbeispiele mit farbcodierter Visualisierung der Gelenkpositionen der Extremitäten über die gesamte Aufnahmezeit. Vollständiges Video siehe Online-Zusatzmaterial. *FG* Frühgeborenes, *SLO* Smith-Lemli-Opitz-Syndrom, *HMSN* Hereditäre motorisch-sensorische Neuropathie, *CP* Zerebralparese, *SMA* Spinale Muskelatrophie, *T21* Trisomie 21

dene Auftreten eines asymmetrischen tonischen Nackenreflexes führt zu einer deutlich verminderten Aktivität des linken Armes und des linken Beines. Die Spontanbewegung ist wenig variabel und qualitativ nicht differenziert.

Patient „HMSN“: 34 Wochen alter Knabe mit einer hereditären motorisch-sensorischen Neuropathie Typ 3 (HMSN). Es findet sich eine generalisierte muskuläre Hypotonie bei unauffälliger kognitiver Entwicklung. Während der Aufnahmedauer zeigt sich eine linksseitig betonte insgesamt reduzierte Spontanmotorik im Bereich der Extremitäten. Es finden sich gehäufte Kopffrotationen von reduziertem Rotationsausmaß. Die vermehrte motorische Aktivität im Kopfbereich weist auf eine gute Kraft im Bereich der Nackenmuskulatur hin bei zeitgleich verringerter Bewegungsfähigkeit im Bereich der Extremitäten.

Patient „CP“: Korrigiert 13 Wochen alter frühgeborener Junge der 24. Schwangerschaftswoche mit rechtsbetonter, bilateraler Zerebralparese (CP), welche mit der schädelsonografisch gesicherten beidseitigen intraventrikulären Hirnblutung mit linksbetonter Parenchymbeteiligung korreliert. Es zeigt sich eine rumpfseitige Muskelhypotonie mit gesteigertem Muskeltonus im Bereich der Extremitäten. Die Kopfkontrolle ist reduziert. Der Patient hält die Hände über die gesamte Aufzeichnungsdauer geschlossen. Es findet sich eine deutlich reduzierte Spontanmotorik mit Auftreten stereotyper, generalisierter Bewegungsmuster im Bereich der Extremitäten. Es zeigt sich eine verstärkte motorische Aktivität im Kopfbereich sowie eine reduzierte Spontanaktivität im Bereich der Extremitäten. Es zeigt sich eine verstärkte motorische Aktivität im Kopfbereich sowie eine reduzierte Spontanaktivität im Bereich der Extremitäten. GMA-Rating nach Hadders-Algra: „definitely abnormal“ [9].

Patient „SMA“: 39 Wochen alte Patientin mit einer spinalen Muskelatrophie Typ 1 (SMA). Die Videoaufnahme erfolgte direkt nach Aufdosierung des Arzneistoffs Nusinersen. Es zeigt sich während der Aufnahmedauer eine deutliche muskuläre Hypotonie mit stark verminderter Spontanmotorik in allen Körperregionen. Die Beine liegen während des gan-

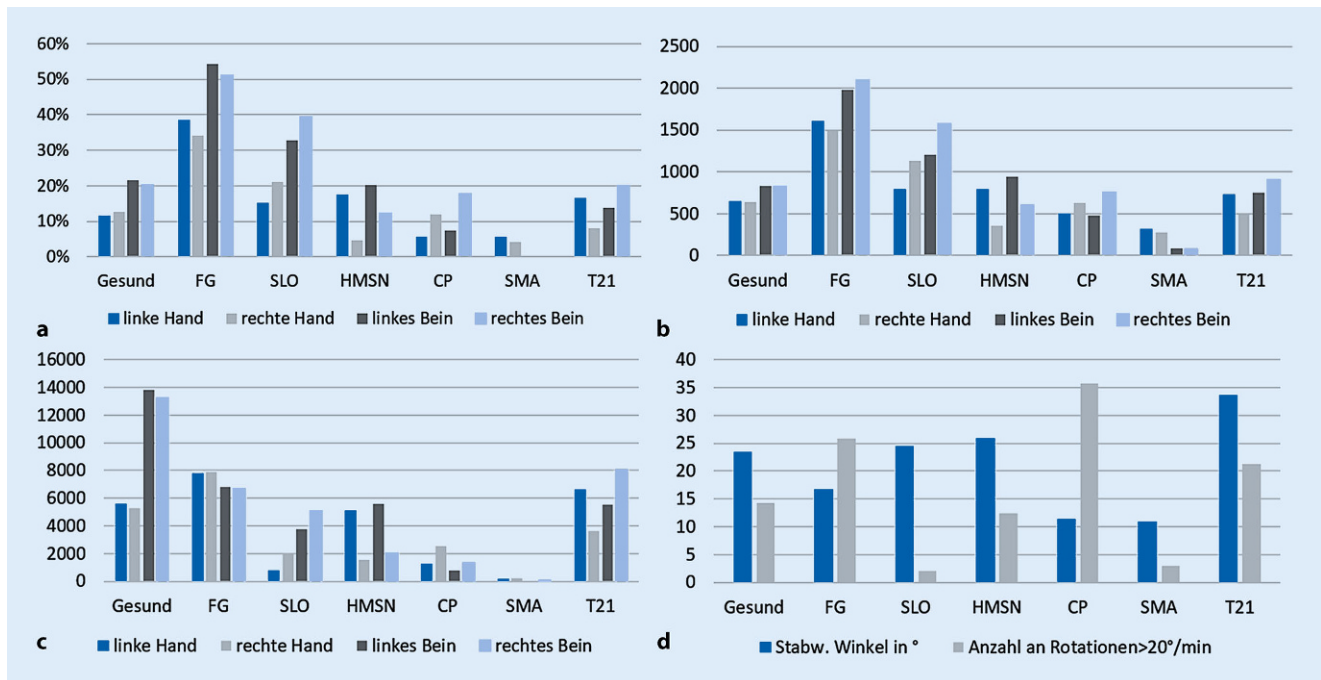


Abb. 4 **a** Anteil an Aktivität über den Untersuchungszeitraum nach Extremitäten aufgeschlüsselt. Die Patienten FG und SLO zeigen eine rege Spontanmotorik (>20% der Aufnahmezeit). Bei den Patienten Gesund, FG und SLO liegt während des Aufnahmezeitraums eine beinbetonte, bei Patienten FG und HMSN eine linksseitig betonte, bei Patienten SLO und CP eine rechtsseitig betonte Aktivität vor. Patient SMA zeigt eine deutlich reduzierte Spontanmotorik, es wurde keine Beinaktivität registriert. **b** Zurückgelegte Wegstrecke im Raum. Bei Patient HMSN und CP ist im Vergleich zur Aktivitätsaufzeichnung ein geringerer Seitenunterschied zu sehen. Die linken Körperseiten der beiden Patienten wurden zwar insgesamt weniger bewegt, die erzielte Wegstrecke war dabei jedoch vergleichbar. Bei Patient SMA ist hierbei auch für die Beine eine Aktivität aufgezeichnet, wenn auch deutlich reduziert. **c** Abgedecktes Volumen im Raum. Interessant hier ist, dass die sehr fähigen Bewegungen und das Kreiseln von Patient T21 deutlich erkennbar sind. **d** Kopfbewegung über den Aufnahmezeitraum. Patient Gesund dreht seinen Kopf im Durchschnitt 14-mal pro Minute um $\pm 20^\circ$ Mittelposition. Patient CP zeigt mehr als doppelt so viele Kopfdrehungen in gleicher Zeit, jedoch von deutlich reduziertem Ausmaß. Die Patienten SLO und SMA können aufgrund einer deutlichen muskulären Schwäche im Rumpf-Nacken-Bereich den Kopf kaum selbstständig drehen. Patient T21 dreht den Kopf häufig und mit großem Rotationswinkel zu beiden Seiten. FG Frühgeborenes, SLO Smith-Lemli-Opitz-Syndrom, HMSN Hereditäre motorisch-sensorische Neuropathie, CP Zerebralparese, SMA Spinale Muskelatrophie, T21 Trisomie 21

zen Zeitraums auf der Unterlage, die Knie können leicht gebeugt werden und es finden sich bds. Bewegungen im Bereich der Sprunggelenke. Die Oberarme liegen der Unterlage auf, die Unterarme sind meist abgehoben und es findet sich wenig Bewegung im Bereich der Hände. Der Kopf kann in die Mittelposition gebracht und mit reduziertem Ausmaß in beide Richtungen rotiert werden.

Patient „T21“: 25 Wochen alter Knabe mit Trisomie 21 (T21). Aufgrund einer vorliegenden Muskelhypotonie im Bereich des Rumpfes und der Extremitäten findet sich eine insgesamt reduzierte Aktivität im Bereich der Extremitäten. Die Füße können nur sehr kurzzeitig von der Unterlage abgehoben werden. Die Arme liegen ebenfalls überwiegend der Unterlage auf, die Unterarme werden vorüber-

gehend abgehoben. Die Kopffrotation ist zu beiden Seiten in leicht reduziertem Umfang möglich. Das Bewegungsmuster über die Zeit erscheint sehr fähig.

Diskussion

Die Analyse der Spontanmotorik im frühen Säuglingsalter (vor dem Erwerb der Willkürmotorik) steht im Kontrast zu der in der Breite etablierten Bewegungsanalyse bei kranken und gesunden Kindern und Erwachsenen. Qualitative Bewegungsparameter, wie Komplexität und Variation der unbeeinflussten Spontanaktivität des zufriedenen Säuglings, sind in den ersten 4 Lebensmonaten ein Indikator für die Integrität des gesamten zentralen Nervensystems und ermöglichen dem erfahrenen Beobachter eine Beurtei-

lung über mögliche Frühsymptome einer nicht normalen Entwicklung [22, 23].

Die videobasierte Bewegungsanalyse im frühen Säuglingsalter bietet die Möglichkeit einer Früherkennung atypischer motorischer Entwicklung. Als Goldstandard gilt bisher die General-Movement-Analyse (GMA) anhand herkömmlich aufgezeichneter Farbvideosequenzen durch menschliche Experten. Die GMA ist für die Früherkennung der häufigsten zentralen Bewegungsstörung im Kindesalter (Zerebralparese) im wissenschaftlichen Kontext etabliert [6], ist jedoch als Screeninginstrument ungeeignet.

In der hiesigen Arbeit stellen wir ein System zur Bewegungsanalyse vor (KinEMAT), mit dem aus herkömmlichen RGB-D-Videosequenzen, ohne Verwendung von am Säugling befestigten Mar-

kern, ein virtuelles Abbild des sich bewegenden Säuglingskörpers erstellt werden kann. Neben dem geringen Kostenaufwand (herkömmliche RGB-D-Videokamera, Notebook, KineMAT-Software) zeichnet sich der KineMAT durch seine den bisher entwickelten Methoden gegenüber überlegene Präzision in der korrekten Erfassung der Spontanbewegung über die Aufnahmezeit aus. Bereits 2019 konnten wir zeigen, dass in 98,8% der Zeit die Bewegungen des SMIL-Motion-Videos mit dem konventionellen Farbvideo übereinstimmen [14].

Wir beschreiben an 7 Säuglingen mit unterschiedlicher Diagnose exemplarisch das breite Anwendungspotenzial. Der KineMAT mit dem SMIL-Modell ist in der Lage, diagnostische Bewegungscharakteristika bei Kindern bis zu einem Alter von bis zu 10 Lebensmonaten abzubilden: Die flüssige, kontinuierliche, aber beinbetonte Bewegungsaktivität des gesunden Säuglings wird dabei genauso gut herausgearbeitet wie entwicklungsneurologisch deutliche Auffälligkeiten, exemplarisch gezeigt an einer reduzierten globalen Aktivität (Patienten CP, SMA, T21), an der Haltungsasymmetrie (SLO, HMSN) und einer Nacken- oder proximal betonten Muskelschwäche (SLO, SMA).

Die hier vorgestellten 14 Bewegungsparameter können auf den ersten Eindruck redundant erscheinen. Während die zurückgelegte Wegstrecke in cm/min mit dem prozentualen Anteil an Bewegungsaktivität während des Aufzeichnungszeitraumes sehr stark korreliert, zeigen sich doch feine Unterschiede zwischen beiden Parametern, welche für eine Variation in der Bewegungsgeschwindigkeit der einzelnen Extremitäten unabhängig voneinander spricht (z. B. bei den unteren Extremitäten des FG-Patienten, **Abb. 4a, b**). Eindeutiger ist der Unterschied zwischen Wegstrecke und abgedecktem Volumen (**Abb. 4b, c**). Das komplexe Bewegungsmuster beider Beine bei dem gesunden Säugling wird über das Volumen besser abgebildet als über die zurückgelegte Wegstrecke. Bei dem FG-Säugling zeigt sich im Gegensatz zum gesunden Säugling trotz hohen Aktivitätsniveaus und großer zurückgelegter Wegstrecke ein im Ver-

hältnis kleines abgedecktes Volumen im Raum über den Aufzeichnungszeitraum. Dies spricht für eine deutlich geringere Komplexität und Variation in der Spontanaktivität bei dem FG-Säugling im Gegensatz zu dem gesunden Säugling. Komplexität und Variation sind neben dem Vorhandensein von Fidgety Movements die relevanten Merkmale zur qualitativen Bewertung in der konventionellen GMA [23]. Im Gegensatz zum gesunden Säugling hat dies bei dem FG-Säugling entsprechend zu der GMA-Bewertung „mildly abnormal“ durch den menschlichen Experten geführt. Auch wenn bei dem FG-Säugling keine eindeutige zentrale Bewegungsstörung vorliegt, muss im Verlauf seiner Entwicklung kontrolliert werden, ob er z. B. eine MND oder ein ADHS entwickeln wird. Da das klinische Follow-up zu den präsentierten Beispielpatienten noch nicht lang genug ist, ist hierüber noch keine abschließende Aussage möglich. Unbestritten gehört der FG-Säugling aber zu einer Risikopopulation, welche einer engmaschigen entwicklungsneurologischen Nachsorge bis zur Einschulung und darüber hinaus bedarf.

Außerhalb der hier dargestellten Möglichkeiten zum Bewegungstracking haben wir bereits weitere Erfahrungen mit dem KineMAT gemacht: [2, 15, 24].

- An einem Risikokollektiv von 29 Säuglingen zwischen korrigiert 8–18 Wochen haben wir mithilfe des KineMAT und des SMIL-Modells virtuelle Bewegungsvideos (SMIL-Motion-Videos) erstellt und mit dem konventionellen RGB-Farbvideo verglichen. Dabei wurden alle Videos verblindet und randomisiert durch einen klinischen Experten mittels GMA ausgewertet. Es zeigte sich, dass die GMA anhand des SMIL-Motion-Videos der konventionellen GMA auf Basis des normalen Farbvideos ebenbürtig ist und sogar feinste für das Entwicklungsalter typische Bewegungen (Fidgety Movements) sicher erfasst [15].
- Ein weiteres Einsatzgebiet des KineMAT stellt die Bewegungserfassung bei Kindern mit SMA im Rahmen von klinischen Studien über die Zeit dar. An 7 Kindern mit SMA

unterschiedlichen Schweregrades und Alters konnten wir feststellen, dass bestimmte, den ganzen Körper erfassende Bewegungsparameter sehr hoch mit dem Ergebnis des Children's Hospital of Philadelphia Infant Test of Neuromuscular Disorders (CHOP-INTEND-Score; klinischer Goldstandard zur Beurteilung der Schwere der Parese) korrelieren. Auch bei Zweifachuntersuchungen der gleichen Patienten konnten wir eine gute Übereinstimmung zwischen den beiden Untersuchungszeitpunkten pro Patient feststellen (Blaschek et al., in Preparation).

Limitationen

In der aktuellen Entwicklungsstufe ist der KineMAT kein fertiges Analyseinstrument für den breiten klinischen Einsatz. Die Erfassung der Bewegungen ist noch rechenintensiv und damit (bisher) nicht in Echtzeit möglich. Für die weitere Entwicklung der automatisierten Bewegungsanalyse ist es aktuell nicht zwingend erforderlich, dass das Ergebnis instantan vorliegt. Dennoch streben wir eine Beschleunigung der Verarbeitung an, da eine Echtzeitanalyse für die Anwendung in der klinischen Routine (z. B. Vorsorgeuntersuchungen U2–U5) dem betreuenden Kinderarzt eine Entscheidungshilfe zur Überweisung in ein Zentrum bieten würde. Eine Möglichkeit zur Beschleunigung der Analyse ist die Reduktion der Datenqualität bzw. Bildauflösung. Da dies jedoch mit großer Wahrscheinlichkeit zu einer Steigerung der Fehleranfälligkeit führt, ist eine Vereinfachung des Bewegungsmodells in der aktuellen Aufbauphase nicht prioritär.

Genauigkeit und Zuverlässigkeit sind mit knapp 99% korrekter Bewegungserfassung [14] sehr hoch, jedoch nicht perfekt. Es ist unklar, wie stark fehlerhaft erkannte Bewegungen eine automatische Analyse beeinflussen würden. Es existieren jedoch Methoden zur Erkennung und Korrektur von Fehlern im Bewegungstracking, welche wir implementieren werden [25]. Die größte Herausforderung für den zuverlässigen Einsatz in der kinderärztlichen Vorsorge ist der Nachweis bestmöglicher Testgütekriterien

en (Sensitivität, Spezifität, positiver prädiktiver Wert und negativer prädiktiver Wert). Nur dann bietet der KineMAT dem Kinderarzt einen wertvollen Zusatznutzen. Hierfür sind Langzeitstudien erforderlich, welche die Bewertung der Bewegungsanalyse mit der neuropsychologischen Entwicklung bis zum Schuleintritt untersuchen.

Eine weitere Limitation ist derzeit die noch eingeschränkte Datengrundlage. Die hier beispielhaft aufgeführten 14 Bewegungsparameter vergleichen 7 Patienten, ohne die „physiologische Streuung“ der Spontanmotorik bisher zu kennen. Welche Bewegungsparameter ein typisches von einem atypischen Bewegungsmuster bestmöglich unterscheidet, muss weiter analysiert werden. Um eine ausreichende Datengrundlage für maschinelles Lernen anhand gesunder Säuglinge im 1. Lebensjahr zu generieren, planen wir daher eine weitere umfassende Datenerhebung an einem größeren gesunden Kollektiv. Auch systematische Test-Retest-Untersuchungen über ein kurzes Zeitintervall liegen noch nicht vor und müssen erfolgen, um zu prüfen, wie zuverlässig einzelne Messungen den Patienten abbilden. Wichtig ist, bei jeder Aufnahme auf ein standardisiertes Aufnahmesetting zu achten. Vigilanz, Stimmung, interner oder externer Stress etc. müssen bei der Interpretation des Bewegungsmusters berücksichtigt werden.

Ob eine präzisere Früherkennung verschiedener Diagnosen möglich sein wird, erscheint mit den hier vorliegenden heterogenen Beispielpatienten denkbar, muss aber im Weiteren detailliert untersucht werden. Hierfür konnten bereits mehr als 500 Patientenvideos in unserem Zentrum vorwiegend mit „nicht normaler“ Entwicklung ihrer Spontanmotorik aufgezeichnet werden.

Perspektive

Der KineMAT bietet mit dem SMIL-Modell eine geeignete Grundlage zur Anwendung von automatisierten Lernalgorithmen an einem großen Datensatz gesunder und nicht gesunder Säuglinge. Ziel ist die Entwicklung einer Methode zur Bewegungsanalyse, welche eine

automatisierte GMA mit hoher Sensitivität und Spezifität für den breiten Einsatz in der kinderärztlichen Vorsorge ermöglicht. Der wichtigste nächste Schritt ist die Erweiterung der Datengrundlage, um mithilfe maschinellen Lernens den KineMAT für eine automatisierte Dateninterpretation zu trainieren. Das Training kann hierbei auf zwei Ansätzen basieren: (1) Bewertung pathologischer versus nichtpathologischer Bewegung basierend auf durch Spezialisten vorgegebenen Bewegungskriterien und (2) automatisierte Bewertung mit maschinellem Lernen ohne vorherige Einschränkung der Interpretationsmöglichkeiten der Bewegungsdaten. Letzteres hat den Vorteil, dass keine menschlich vorgegebenen Bewegungsparameter ausgewertet werden, welche möglicherweise die Pathologie des Patienten nicht ausreichend präzise abbilden. Dieser Ansatz erfordert im Säuglingsalter mit einer sehr dynamischen motorischen Entwicklung eine ausreichend große Datengrundlage.

Zusammenfassung

Die hiesige Arbeit dient der Veranschaulichung eines nun für weitere Analysen zur Verfügung stehenden Bewegungsanalyseinstruments. Der hier vorgestellte KineMAT und das SMIL-Modell ermöglichen eine akkurate Erfassung der 3-D-Spontanbewegung des gesamten Körpers eines Säuglings. Anhand von 7 Patienten zeigten wir an wenigen exemplarischen Bewegungsparametern, wie die Charakteristika unterschiedlicher klinischer Diagnosen objektiv erfasst werden können. Die erfassten Bewegungen werden die Grundlage für die Entwicklung einer automatisierten Bewegungsanalyse im frühen Säuglingsalter bilden, basierend auf maschinellen Lernalgorithmen. Ziel ist es, ein markerloses Analysegerät zu entwickeln, welches mit hoher Zuverlässigkeit eine Unterscheidung zwischen „normaler“ versus „nichtnormaler Spontanmotorik“ ermöglicht. Diese kann dann im Rahmen der kinderärztlichen Vorsorge bei Säuglingen als Screeninginstrument eingesetzt werden. Darüber kann aber auch in der klinischen Routine oder bei wissenschaftlichen Fragestellungen

die Spontanmotorik im Säuglingsalter quantifiziert werden. Der größte Vorteil des KineMAT und SMIL-Modells im Vergleich zu allen anderen etablierten Methoden sind der geringe materielle Aufwand (kostengünstig) und der Wegfall von Markern (einfach anzuwenden, signifikante Reduktion von zeitlichem Aufwand und Ausschluss von zusätzlichen Fehlerquellen) bei in höchstem Maße zuverlässigem Körpertracking.

Korrespondenzadresse

PD Dr. med. A. Sebastian Schroeder

Dr. von Haunersches Kinderspital, iSPZ Hauner, Klinikum der Universität München, Kinderklinik und Kinderpoliklinik
Lindwurmstr. 4, 80337 München, Deutschland
Sebastian.Schroeder@med.uni-muenchen.de

Funding. Open Access funding provided by Projekt DEAL.

Einhaltung ethischer Richtlinien

Interessenkonflikt. C. Parisi, N. Hesse, U. Tacke, S. Pujades Rocamora, A. Blaschek, M. Hadders-Algra, F. Heinen, W. Müller-Felber und A. S. Schroeder geben an, dass kein Interessenkonflikt besteht. M. J. Black ist Mitgründer und Investor bei Meshcapade GmbH, die eine Kommerzialisierung der Bewegungsanalyse im Säuglingsalter betreibt.

Alle beschriebenen Untersuchungen am Menschen oder an menschlichem Gewebe wurden mit Zustimmung der zuständigen Ethikkommission, im Einklang mit nationalem Recht sowie gemäß der Deklaration von Helsinki von 1975 (in der aktuellen, überarbeiteten Fassung) durchgeführt. Vor Beginn der Datenerhebung hat die Ethikkommission der Ludwig-Maximilians-Universität München der Studie ein positives Votum erteilt (Projekt Nr. 454-16). Vor Beginn der Videoaufzeichnung wurde das schriftliche Einverständnis der Eltern eingeholt.

Open Access. Dieser Artikel wird unter der Creative Commons Namensnennung 4.0 International Lizenz veröffentlicht, welche die Nutzung, Vervielfältigung, Bearbeitung, Verbreitung und Wiedergabe in jeglichem Medium und Format erlaubt, sofern Sie den/die ursprünglichen Autor(en) und die Quelle ordnungsgemäß nennen, einen Link zur Creative Commons Lizenz beifügen und angeben, ob Änderungen vorgenommen wurden.

Die in diesem Artikel enthaltenen Bilder und sonstiges Drittmaterial unterliegen ebenfalls der genannten Creative Commons Lizenz, sofern sich aus der Abbildungslegende nichts anderes ergibt. Sofern das betreffende Material nicht unter der genannten Creative Commons Lizenz steht und die betreffende Handlung nicht nach gesetzlichen Vorschriften erlaubt ist, ist für die oben aufgeführten Weiterverwendungen des Materials die Einwilligung des jeweiligen Rechteinhabers einzuholen.

Weitere Details zur Lizenz entnehmen Sie bitte der Lizenzinformation auf <http://creativecommons.org/licenses/by/4.0/deed.de>.

Literatur

- Blank R, Barnett AL, Cairney J et al (2019) International clinical practice recommendations on the definition, diagnosis, assessment, intervention, and psychosocial aspects of developmental coordination disorder. *Dev Med Child Neurol* 61:242–285
- Tacke U, Weigand-Brunnholz H, Hilgendorff A et al (2017) Developmental neurology—networked medicine and new perspectives. *Nervenarzt* 88:1395–1401
- Weigand H, Bonfert M, Schröder AS (2019) Motor development in childhood. Neurobiological principles—concepts for assessment—concepts for abnormalities. *Monatsschr Kinderheilkd* 167:335–347
- Hadders-Algra M (2014) Early diagnosis and early intervention in cerebral palsy. *Front Neurol* 5:185
- Spittle A (2015) Early intervention cognitive effects not sustained past preschool. *J Pediatr* 166:779
- Novak I, Morgan C, Adde L et al (2017) Early, accurate diagnosis and early intervention in cerebral palsy: advances in diagnosis and treatment. *JAMA Pediatr* 171:897–907
- Prechtel HF (1990) Qualitative changes of spontaneous movements in fetus and preterm infant are a marker of neurological dysfunction. *Early Hum Dev* 23:151–158
- Prechtel HF, Einspieler C, Cioni G, Bos AF, Ferrari F, Sontheimer D (1997) An early marker for neurological deficits after perinatal brain lesions. *Lancet* 349:1361–1363
- Hadders-Algra M (2004) General movements: a window for early identification of children at high risk for developmental disorders. *J Pediatr* 145:512–18
- Einspieler C, Marschik P, Bos AF, Ferrari F, Cioni G, Prechtel HF (2012) Early markers for cerebral palsy: Insights from the assessment of general movements. *Future Neurol*. <https://doi.org/10.2217/fnl.12.60>
- Bosanquet M, Copeland L, Ware R, Boyd R (2013) A systematic review of tests to predict cerebral palsy in young children. *Dev Med Child Neurol* 55:418–426
- Hadders-Algra M, Groothuis AM (1999) Quality of general movements in infancy is related to neurological dysfunction, ADHD, and aggressive behaviour. *Dev Med Child Neurol* 41:381–391
- Marcroft C, Khan A, Embleton ND, Trenell M, Plötz T (2015) Movement recognition technology as a method of assessing spontaneous general movements in high risk infants. *Front Neurol* 5:1–9
- Hesse N, Pujades S, Black M, Arens M, Hofmann U, Schroeder S (2019) Learning and tracking the 3D body shape of freely moving infants from RGB-D sequences. *IEEE Trans Pattern Anal Mach Intell*. <https://doi.org/10.1109/TPAMI.2019.2917908>
- Schroeder AS, Hesse N, Weinberger R et al (2020) General movement assessment from videos of computed 3D infant body models is equally effective compared to conventional RGB video rating. *Early Hum Dev*. <https://doi.org/10.1016/j.earlhumdev.2020.104967>
- Shotton J, Fitzgibbon A, Cook M et al (2011) Real-time human pose recognition in parts from single depth images. Proceedings of the 2011 IEEE conference on computer vision and pattern recognition. <https://doi.org/10.1109/CVPR.2011.5995316:1297-1304>
- Morrison C, Culmer P, Mentis H, Pincus T (2016) Vision-based body tracking: turning Kinect into a clinical tool. *Disabil Rehabil Assist Technol* 11:516–520
- Cao Z, Simon T, Wei S-E, Sheikh Y (2017) Realtime multi-person 2D pose estimation using part affinity fields. *S* 1302–1310
- Bogo F, Black M, Loper M, Romero J (2015) Detailed full-body reconstructions of moving people from monocular RGB-D sequences. Proceedings of the IEEE international conference on computer vision, *S* 2300–2308
- Anguelov B, Srinivasan P, Koller D, Thrun S, Rodgers J, Davis J (2005) SCAPE: shape completion and animation of people. *ACM SIGGRAPH 2005 papers*, *S* 408–416
- Loper M, Mahmood N, Romero J, Pons-Moll G, Black MJ (2015) Smpl: a skinned multi-person linear model. *ACM Trans Graph* 34:248:1–248:16
- Hadders-Algra M (2018) Early human motor development: from variation to the ability to vary and adapt. *Neurosci Biobehav Rev* 90:411–427
- Hadders-Algra M (2018) Neural substrate and clinical significance of general movements: an update. *Dev Med Child Neurol* 60:39–46
- Hesse N, Schroeder A, Mueller-Felber W, Bodensteiner C, Arens M, Hoffmann U (2017) Markerless motion analysis for early detection of infantile movement disorders. *EMBE & NBC 2017, joint conference of the European medical and biological engineering conference (EMBE) and the nordic-baltic conference on biomedical engineering and medical physics (NBC): Tampere, Finland, June 2017*
- Aristidou A, Cohen-or D, Hodgins JK, Shamir A (2018) Self-similarity analysis for motion capture cleaning. *Comput Graph Forum* 37:297–309
- Adde L, Helbostad JL, Jensenius AR, Taraldsen G, Stoen R (2009) Using computer-based video analysis in the study of fidgety movements. *Early Hum Dev* 85:541–547
- Adde L, Helbostad JL, Jensenius AR, Taraldsen G, Grunewaldt KH, Stoen R (2010) Early prediction of cerebral palsy by computer-based video analysis of general movements: a feasibility study. *Dev Med Child Neurol* 52:773–778
- Meinecke L, Breitbach-Faller N, Bartz C, Damen R, Rau G, Disselhorst-Klug C (2006) Movement analysis in the early detection of newborns at risk for developing spasticity due to infantile cerebral palsy. *Hum Mov Sci* 25:125–144
- Gravem D, Singh M, Chen C et al (2012) Assessment of infant movement with a compact wireless accelerometer system. *J Med Device* 6:21013
- Heinze F, Hesels K, Breitbach-Faller N, Schmitz-Rode T, Disselhorst-Klug C (2010) Movement analysis by accelerometry of newborns and infants for the early detection of movement disorders due to infantile cerebral palsy. *Med Biol Eng Comput* 48:765–772
- Karch D, Kang KS, Wochner K et al (2012) Kinematic assessment of stereotypy in spontaneous movements in infants. *Gait Posture* 36:307–311
- Hesse N, Schröder A, Müller-Felber W, Bodensteiner C, Arens M, Hofmann U (2017) Body pose estimation in depth images for infant motion analysis. *EMBC 2017, 39th annual international conference of the IEEE engineering in medicine and biology society*
- Hesse N, Pujades S, Romero J, Black M, Bodensteiner C et al (2018) Learning an infant body model from RGB-D data for accurate full body motion analysis. In: Frangi A, Schnabel J, Davatzikos C, Alberola-López C, Fichtinger G (Hrsg) *Medical image computing and computer assisted intervention—MICCAI, S* 792–800
- Hesse N, Bodensteiner C, Arens M, Hofmann UG, Weinberger R (2018) Computer vision for medical infant motion analysis: state of the art and RGB-D data set. *European conference on computer vision workshops (ECCVW)*